4° Path.
186 f I

Kaufmann

1. Path. 186 f

UNTERSUCHUNGEN

UEBER DIE

SOGENANNTE FOETALE RACHITIS

(CHONDRODYSTROPHIA FOETALIS.)

VON

DR. EDUARD KAUFMANN

PRIVATDOCENT UND I. ASSISTENT AM PATHOLOGISCHEN INSTITUT ZU BRESLAU.

MIT 6 LITHOGRAPHISCHEN TAFELN.

BERLIN

VERLAG VON GEORG REIMER.

1892.

BIBLIOTHECA
REGIA
MONACENSIS

Die vorliegenden Untersuchungen über die sogenannte foetale Rachitis behandeln eine Frage, mit welcher sich schon eine sehr grosse Zahl von Publikationen theils vom pathologisch-anatomischen, theils vom geburtshülflichen Standpunkt aus beschäftigt hat. Trotz der immerhin beträchtlichen Zahl von bekannt gewordenen Fällen glaubte ich dennoch, dass die Untersuchung einer grösseren Anzahl hierher gehöriger Beobachtungen im Stande sein würde, manches zur Klärung der noch immer vielfach abweichenden Anschauungen über die Natur der genannten Erkrankung beizubringen. Die Verschiedenartigkeit meiner 13 Beobachtungen unter sich — bei wesentlicher Zusammengehörigkeit bot die Aussicht, das anatomische Bild dieser eigenthümlichen Erkrankung in manchen Einzelheiten und in seinen verschiedenen Gestaltungen genauer zu präzisiren, als das früheren Untersuchern möglich war, welche nur über vereinzelte eigene Beobachtungen verfügten, oder sich ihr Urtheil nach den in der Literatur vorhandenen, zum Theil ungenauen Angaben bilden mussten.

Das grosse Material, welches ich zu bearbeiten Gelegenheit hatte, wurde mir zum Theil von verschiedenen Seiten in freundlichster Weise übergeben. Nicht zum geringsten Theil wurden meine Untersuchungen durch die Liberalität meines hochverehrten Chefs, Herrn Geheimrath Ponfick, gefördert, welche mich in den Stand setzte, die reiche Sammlung des pathologischen Instituts in jeder wünschenswerthen Weise für meine Studien nutzbar zu machen. Hierfür bin ich Herrn Geheimrath Ponfick zu besonderem Dank verpflichtet.

Von früheren Arbeiten zu dem vorliegenden Gegenstand erwähne ich als die wichtigsten diejenigen von H. Müller (1860) und Eberth (1878), welch letzterer die foetale Rachitis mit besonderer Berücksichtigung ihrer Beziehungen zum Kretinismus monographisch behandelte. Auch Klebs brachte in mehreren Arbeiten und zuletzt in seiner allgemeinen Pathologie werthvolle Beiträge zu der vorliegenden Frage. Kirchberg-Marchand (1889) haben eine verdienstvolle Sichtung der Literatur im Anschluss an eine ausführlich beschriebene eigene Beobachtung vorgenommen. Diese Vorarbeiten benehmen mich der Nothwendigkeit, einen längeren Ueberblick über die Literatur zu geben, welche sich zum Theil auch schon in zahlreichen kleineren Publikationen, unter denen ich als die wichtigsten diejenigen von Urtel, Höss und Bode nenne, aufgeführt findet. Ebenso habe ich es mir versagen müssen, auf eine Kritik derjenigen Fälle einzugehen, bei welchen die Untersucher zu der Annahme gelangten, es handle sich in den betreffenden Fällen um echte oder intrauterin abgelaufene Rachitis (Fälle von Winkler, Englisch, Fischer, Bornträger, Smith und Rumpe).

Von Arbeiten der letzten Jahre verdient besonders die Monographie von Porak „De l'achondroplasie“ (1890) genannt zu werden. Auch hier wird der Versuch gemacht, den der sogenannten foetalen Rachitis zu Grunde liegenden Prozess, welcher mit der echten Rachitis nichts zu thun hat, mit einem charakteristischen Namen zu bezeichnen und mit dem nur zur Verwirrung führenden Ausdruck „Rachitis“ zu brechen. Die von Porak angewandte, von Parrot (1886) stammende Bezeichnung Achondroplasie scheint mir jedoch nicht glücklich gewählt zu sein. Für

BIBLIOTHECA
REGIA
MONACENSIS

einen Theil der Fälle von sogenannter foetaler Rachitis ist die von Kirchberg-Marchand vorgeschlagene Bezeichnung Micromelia chondromalacica der eben erwähnten gewiss vorzuziehen. Die Arbeit von Porak verdient noch besonderes Interesse, weil sie den Prozess der Knorpelerkrankung auch an erwachsenen Individuen schildert.

Sehr willkommen war mir am Schlusse meiner Studien über den vorliegenden Gegenstand die Monographie von Paltauf „Ueber den Zwergwuchs" (1891), aus der ich viel Interessantes gewonnen habe.

Stofflich gliederte sich die vorliegende Arbeit in der Art, dass zunächst XII eigene Fälle eine genaue Beschreibung erfuhren, wobei sich eine gewisse Breite nicht vermeiden liess. Manche der Sectionen ergaben verschiedene interessante Nebenbefunde.

Die Untersuchung des Skeletes musste vor Allem auch dem Schädel eine besondere Aufmerksamkeit schenken. Hier ergaben sich Anknüpfungspunkte, vorzüglich an Virchow's Untersuchungen über die Entwickelung des Schädelgrundes.

Die histologische Untersuchung des Skeletes gestattete es, verschiedene Gruppen der Fälle (Seite 37 u. ff.) und Uebergänge zwischen den einzelnen aufzustellen, zugleich aber das Bild der Skeleterkrankung nach verschiedenen Richtungen zu erweitern.

Eine besondere Besprechung verdiente der Modus, wie die Verbiegungen und Verkrümmungen der Knochen in unseren Fällen zu Stande kommen. Hierbei eröffnete sich unter Anderem eine vergleichende Perspektive auf die experimentell durch Verletzung des Intermediärknorpels zu Stande kommenden Veränderungen des Wachsthums der Röhrenknochen.

Als gemeinsamer Grundprozess ergab sich in den Fällen eine Veränderung, welche ich als Chondrodystrophia foetalis bezeichnen möchte. Es waren hier zu unterscheiden: die Chondrodystrophia hypoplastica, die malacica oder Chondromalacia foetalis und die hyperplastica. In der Beobachtung XIII verfüge ich über einen exquisiten Fall letzterer Art (Seite 60 u. ff.).

Komplizirt kann die Knorpelerkrankung sein durch Sklerose oder Osteoporose, worunter jedoch nicht die von Kundrat „Osteoporosis congenita" benannte Form zu verstehen ist, welche ich nicht zu den Fällen von sogenannter foetaler Rachitis rechne, sondern ein Befund, den ich im Laufe dieser Untersuchungen (Seite 62 u. ff.) als Osteoporosis interna bezeichnet habe.

Die Frage der angeblichen Beziehungen der sogenannten foetalen Rachitis zum Kretinismus musste uns eingehender beschäftigen (Seite 64 u. ff.), wobei wir in einigen Punkten zu einer anderen Auffassung wie frühere Untersucher gelangten.

Weiterhin ergab sich Gelegenheit, auf Parrot's Achondroplasie — unsere Chondrodystrophie — bei Erwachsenen einzugehen (Seite 68 u. ff.). Letztere stellen mikromele Zwerge mit kretinösem Gesichtsausdruck, aber ohne Idiotie dar.

Andere Formen von Kleinwuchs, sämmtlich mit kretinösem Gesichtsausdruck, wurden kurz in die Erörterung gezogen (Seite 72 u. ff.).

Ueber die Aetiologie der Affektion musste ich mich mit wenigen Worten begnügen.

Die Anfertigung zahlreicher Abbildungen habe ich nicht gescheut, weil ich diese für eine nothwendige Unterstützung für das Verständniss selbst nach so eingehend beschriebener morphologischer Verhältnisse erachte.

Breslau, Anfangs Februar 1892.

I. Untersuchung von XII eigenen Fällen; Beschreibung mit Ausnahme des Schädels und der Histologie des Skeletes.

(Hierzu Tabelle I und II.)

Fall I.

Die gütige Ueberlassung dieses Falles verdanke ich der Liberalität des Herrn Ober-Medizinalrathes Prof. Leopold in Dresden und der freundlichen Vermittelung meines Freundes Dr. Münchmeier in Dresden. (Dr. M. demonstrirte das Präparat in der Gesellschaft für Natur- und Heilkunde zu Dresden am 9. November 1889.) Ich erhielt dasselbe, nachdem die Section bereits vorgenommen worden war; diese hatte, abgesehen von einer sehr grossen Leber und Milz und einzelnen kleinen Blutungen auf dem Epicard und der Pleura, nichts Wesentliches an den inneren Organen ergeben.

Aus der Anamnese ist folgendes hervorzuheben: Sechstes Kind, weiblich, Eltern vollkommen gesund, weder von Rachitis noch von Lues etwas bekannt. Die Mutter ist kräftig, vollkommen gesund, in ziemlich guten Verhältnissen und hat sich gut und kräftig ernähren können. Die fünf ersten Kinder sind wohlgebildet und gesund, nicht rachitisch. Das vorliegende wurde 3 Wochen vor dem berechneten Ende der Schwangerschaft geboren, that wenige Athemzüge und starb unter den Zeichen der Erstickung. Die Section hat dafür keine Erklärung gegeben.

Das Kind hatte das Aussehen, wie es Figur I[1] wiedergiebt. Die Körperlänge beträgt 40 cm. Bei Betrachtung des Gesichtes fällt der stupide Ausdruck sofort auf, welchen man als kretinartig zu bezeichnen pflegt. Hervorgebracht wird dieser Ausdruck hauptsächlich durch die Form des Mundes und der Nase. An letzterer fällt eine tiefe Einziehung entsprechend der Wurzel auf, die Nase tritt uns plump und platt, ohne eigentliche Spitze entgegen. Die Nasenlöcher sind auffallend klein und platt. Von der Gegend der Nasenwurzel zieht nach beiden Seiten in der Richtung auf das Jochbein eine tiefe Hautfalte. Die Augen sind von den dicken sackartigen Augenlidern ganz verdeckt. Der Mund ist geöffnet, aus ihm hängt die dicke plumpe Zunge etwas hervor. Die Lippen sind aufgeworfen wie bei Negern. Das Kinn tritt scharf hervor und zeigt in der Mitte ein Grübchen. Von

BIBLIOTHECA REGIA MONACENSIS

den Mundwinkeln zieht beiderseits eine seichte Falte auf die dicke Backe. Der äussere Gehörgang ist ausserordentlich stark eingezogen; durch die starke Entwickelung des Haut- und des Unterhautfettgewebes kann ein Fehlen des Tragus vorgetäuscht werden; in Wirklichkeit ist der Tragus jedoch vorhanden und sind die Ohren auch sonst regelmässig entwickelt. Die Haare des Kopfes sind reich entwickelt, von dunkler Farbe.

Die äusseren Kopfmaasse betragen: Kleiner querer Durchmesser 9,5, grosser querer 11, gerader 11,9, senkrechter 10, kleiner schräger 11, grosser schräger 14; die grosse Fontanelle hat eine Länge von 7,3, eine Breite von 5,5 cm. Der Umfang des Kopfes beträgt 36 cm. Der Kopf ist im Verhältniss zum Rumpf auffallend gross. Der Hals ist sehr kurz, Umfang 16 cm, das Kinn der Brust anliegend.

Besonders wird die Schilddrüse beachtet. Dieselbe besteht aus zwei in der Mitte verbundenen Lappen von ungleicher Grösse. Der rechts sitzende ist 1,7 breit und 1,2 cm von vorn nach hinten dick und ebenso hoch, während der linke, welcher wieder in 2 Unterlappen getheilt ist, 1,7 breit, fast 2 cm hoch und 1 cm von vorn nach hinten dick ist. Diese Schilddrüsenmassen umgeben die Trachea, welche am Spirituspräparat weich und platt erscheint. Mikroscopisch sieht man das Bild einer sehr gefässreichen parenchymatösen Struma; die Alveolen sind mit polygonalen Zellen gefüllt, haben kein nachweisbares grobes Lumen oder colloiden Inhalt.

Der Rumpf erscheint auffallend dick und gedrungen. Der dicke Bauch, etwas unter Nabelhöhe 30 cm im Umfang messend, nimmt den Hauptantheil ein, während der Brusttheil, nur wenig scharf abgesetzt, auffallend kurz ist. Die Entfernung vom Scheitel bis zum Nabel beträgt 26 cm. Bei einem normal entwickelten Kinde bildet der Nabel den Halbirungspunkt der Körperlänge. Hier ist das Verhältniss zu Ungunsten der unteren Körperpartie verändert. Den Halbirungspunkt der 40 cm Körperlänge finden wir nicht im Nabel, sondern im Processus xiphoideus. Von hier ist die Entfernung bis zum Nabel noch 6 cm.

Der Brustumfang in der Höhe der Warzen beträgt 28 cm, der an der unteren Thoraxapertur 29, der unter den Achseln gemessen 28 cm. Der Bauchumfang über dem Nabel gemessen beträgt 29,5. Die Entfernung von der Symphyse bis zum Nabel beträgt 7 cm.

An den Extremitäten fällt zunächst die Kürze auf und dann die starke Entwickelung des äusseren Integumentes. Die Hautdecken sind an den Hand- und Bein-Gelenken in queren tiefen Falten eingekerbt; von diesen Einbiegungen aus erhebt sich die Haut in bauschigen Falten und hängt über nach Art eines zu weiten Gewandes, aus welchem Hände und Füsse herausschauen. Das Bild erinnert, wie Schidlowsky gut sagt, an das einer Darmintussusception. Die ganze Länge der oberen Extremitäten beträgt 12 cm. Die Länge der Hände beträgt 3,5 cm; die Länge einer Hand ohne die Finger 2 cm. Der Handumfang 8 cm, die Länge des Zeigefingers 2 cm.

Der Beckenumfang in der Höhe der Spinae anter. sup. beträgt 24 cm, die Länge der Beine beträgt 10 cm, die grösste Dicke des Oberschenkels beträgt 26 cm, der Umfang der Wade 12 cm, die Länge des Fusses 6 cm. Die Beine sind im Knie spitzwinklich geknickt, die dicken Oberschenkel lassen eine starke bogenförmige Krümmung erkennen der Art, dass die Concavität des Bogens nach innen und hinten sieht.

Indem ich betreffs der näheren Verhältnisse des Schädels auf die später folgende zusammenfassende Darstellung verweise, werde ich nun über die genauere Untersuchung des Skelets berichten.

Der Thorax zeigt einen deutlichen Rosenkranz der Art, dass an der Grenzlinie zwischen knöchernen und knorpeligen Rippen besonders nach Innen eine starke knopfartige Hervortreibung besteht. Auf dem Längsschnitt zeigt sich, dass diese Auftreibung dadurch zu Stande kommt, dass das knöcherne Ende das knorpelige becherartig umgreift.

Die Clavicula ist etwas bogenförmig gekrümmt, verknöchert, sehr hart und dicht gefügt. — Die Scapula plump, dick. Länge am äussersten Rand gemessen 3,2, quer in der Richtung der Cavitas glenoidalis 2,3 cm. Am äusseren Rand ein schmaler Knorpelsaum, am Angulus ein dreieckiges Knorpelstück von 0,7 cm Höhe und 0,3 cm Dicke. Spina knöchern, Acromion knorpelig; im Processus coracoideus ein kleiner Knochenkern: Fossa infraspinata tief ausgehöhlt. Cavitas glenoidalis gut entwickelt.

Humerus (s. Fig. I²) 3,2 cm. lang. Die Diaphyse, in der Mitte ziemlich schlank, wird gegen die Enden zu dicker und poröser. An dem Mittelstück ist zwar eine deutliche Corticalis, aber keine Markhöhle vorhanden. Das Periost ist allenthalben sehr dick. Die Epiphysenknorpel erscheinen am gehärteten Präparat milchweiss, sind von guter Consistenz, hier und da von Gefässen durchsetzt. An der oberen Epiphyse ist kein deutlicher Kopf abgesetzt, an der unteren ist der Condylus internus gut differenzirt, die Trochlea jedoch nur wenig scharf ausgeprägt. An der oberen Diaphysengrenze schiebt sich von allen Seiten Periost zwischen die Diaphyse und Epiphyse, auf dem Durchschnitt in der Form von breiten verästelten Streifen. — Radius und Ulna kurz und nach Innen gekrümmt, in der Diaphyse plump und verknöchert, nach den Epiphysen zu durch Periost-streifen abgetrennt.

Wirbelsäule beweglich, die Knorpelsubstanz der Wirbelkörper zeigt am gehärteten Präparat ein fleckiges weissgraues Aussehen. Die Höhe der Körper beträgt im Halstheil 0,4, im Brusttheil 0,7 cm. Die Dicke beträgt 0,7 im Hals- und 0,9 cm im Brusttheil. Ein Knochenkern ist in jedem Wirbelkörper, meist in der Mitte gelegen, von platter Gestalt, hier und da auch ovoid oder semmelförmig.

Das Becken ist klein; es ist in seinen Theilen dick und plump und verschieblich. Der Knorpelrand, welcher die Darmbeinschaufeln umgiebt, ist fast 0,5 cm dick; die S-förmige Krümmung der Darmbeinschaufeln ist wenig zu erkennen. Die Pfanne beiderseits tief und ziemlich weit (1,1 cm im Durchmesser). Das Kreuzbein ist tief ins Becken hinabgesunken, bildet mit der Lendenwirbelsäule einen nach vorn convexen Bogen und macht erst in seinen unteren Wirbeln eine Concavität nach vorn, an welcher sich auch das Steissbein betheiligt. Die Gegend des Promontorium ist nicht genau zu bestimmen. Beckeneingang von dreieckiger Gestalt, mit abgerundeten Winkeln. Der Raum des wahren Beckens ist ziemlich weit; die Weite nimmt nach dem Ausgang hin zu.

Die Oberschenkelknochen, 4,2 cm lang, sind von ausserordentlich plumper, gedrungener Gestalt (s. Fig. I³ u. I⁴). Bei der Ansicht von vorn sieht man den ziemlich starken, kugeligen Kopf auf einem sehr kurzen Hals. Der Schaft ist nach vorn convex gekrümmt und dabei so gedreht, dass der innere Condylus mehr nach vorn liegt, wie der äussere. An der Diaphyse ist die gekrümmte scharfe Kante, der Angulus medialis, sehr ausgeprägt. Bei der Ansicht von hinten fällt die Dicke und Breite der Epiphyse noch mehr auf; die Gegend des Collum wird durch eine tiefe Rinne eingenommen, welche von dem Kopf und den dicken, plumpen Trochanteren begrenzt wird. Der Tro-

chanter minor erscheint voluminöser wie der maior. Die Crista femoris läuft als steiler First gekrümmt nach den Condylen. Diese sind ausserordentlich plump, der externus ist fast kugelig. Die Fossa intercondyloidea ist zwar tief, aber nicht deutlich nach dem normalen Typus modellirt. Auf dem Durchschnitt (s. Fig. I[5]) erscheint die Diaphyse im mittleren Theil sehr hart und dicht. Nach den Epiphysen zu sieht man zahlreiche Markräume, ziemlich unregelmässig durch harte Knochenbälkchen abgegrenzt. An der oberen wie unteren Diaphysengrenze, welche unregelmässig verläuft, sind eingeschobene Periostfortsätze zu sehen. Die Epiphysenknorpel, ziemlich hart, sind von einzelnen Gefässstreifchen durchzogen. Die Tibia (s. Fig. I[5]) ist 3,3 cm lang, nach Innen sehr stark, fast winklig gebogen. Die Diaphyse ist dick, in der Mitte sehr hart, nach den Epiphysen zu spongiöser. Die obere Epiphyse ist 1,8 cm breit und 0,7 cm hoch. Die Fibula (s. Fig. I[6]) ist an ihrer inneren Seite concav. Der Schaft ist hart, ohne Markhöhle. An diesen beiden Unterschenkelknochen ist an der Grenze von Diaphyse und Epiphysen das Hineinwachsen eines Periostfortsatzes besonders deutlich. An den unteren Epiphysen entsteht hierdurch eine scharfe Trennung der Diaphyse von der Epiphyse. Das Periost ist allenthalben in bedeutender Dicke entwickelt.

Die Fuss- und Handwurzelknochen sind noch knorpelig; nur im Calcaneus findet sich ein linsengrosser Knochenkern. Die Metartarsal- und Metacarpalknochen dagegen sind in der Diaphyse zum Theil verknöchert.

Fall II.

(Sammlung des pathologischen Instituts.)

Männlicher Foetus von 40,5 cm Länge, ausgetragen. Exquisit kretinistischer Gesichtsausdruck; fast noch stärker wie in Fall I. Kopfmaasse: Umfang 36 cm, kleiner querer Durhmesser 10,7, grosser 11,1, gerader 11,9, senkrechter 8,5, kleiner schräger 10,8, grosser schräger 14 cm. Grosse Fontanelle: Länge 6 cm, Breite 3,5 cm. Die übrigen Körpermaasse finden sich in Tabelle I. Auffallende Kürze und Dicke der Glieder. Faltenbildung an den Augenlidern, der Jochbeingegend, oberen und unteren Extremitäten. Kurze an Querfalten reiche Finger und Zehen. In allen diesen Punkten ist dieser Fall dem I. ganz ähnlich; auch in Bezug auf die massenhafte Fettansammlung unter der Haut. Die inneren Organe waren dem Präparat früher bereits entnommen. Thymus und Thyreoidea ohne Veränderung. Skelet: Biegsame Wirbelsäule; starke Zwischenbandscheiben; Halswirbelkörper 1 cm hoch und breit. Unregelmässig gelagerte Knochenkerne sind in den Wirbelkörpern vorhanden. Biegsames 5 cm langes Brustbein, ganz knorpelig. Der Thorax oben eng, wird nach unten weit, sodass die Rippen fast dachziegelförmig übereinander liegen. Rosenkranz am Uebergang der knöchernen in die knorpeligen Rippen. Diese Rosenkranzlinie liegt sehr weit nach hinten, nur Daumenbreite von der Wirbelsäule entfernt, und ist hauptsächlich an der Thoraxinnenfläche stark entwickelt. Auf einem Längsschnitt hat man ein Bild (s. Fig. II[3]), als ob die beiden Enden an einander vorbeigeschoben wären. — Das Becken ist klein, Entfernung der Spinae 6 cm. Die Beckenschaufeln sind wenig ausgehöhlt, der scharfe Rand, mit dünnem Knorpelüberzug, ist nach vorn gerichtet; die Beckenschaufeln stehen senkrecht und sind 2,5 cm hoch. Der Beckeneingang ist von annähernd 4eckiger Gestalt, indem die horizontalen Schambeinäste eine gerade, 1,7 cm lange Linie bilden, von deren Endpunkten die nach Innen convexe Innominata beiderseits zur Gegend der Kreuz-

beinflügel verläuft; die Länge dieser Strecke beträgt beiderseits 1,1 cm. Die hintere Seite des Beckeneingangs, durch das ziemlich platte Kreuzbein gebildet, steht der horizontalen Schambeinlinie fast parallel; ihre Länge beträgt 2,45 cm. Die Acetabula sind beiderseits tief und haben am Knorpelrand gemessen 1,1 cm Durchmesser. Da die Gegend des rechten Acetabulum etwas mehr in das Becken prominirt wie die des linken, so entsteht eine geringe Assymetrie im Becken. Der Beckenausgang ist weit. Das Kreuzbein ist tief nach abwärts gerückt, seine Flügel sind klein. — Das rechte Schenkelbein, 4,2 cm lang, gleicht sehr demjenigen vom Fall I (Fig. II[1]). Der Kopf ist rund, in der Mitte der Gelenkfläche warzenförmig verdickt. Der Schaft ist dick; der Condylus externus ist noch mehr nach vorn gerückt, wie im Fall I. Der Angulus medialis springt auch hier als scharfe Kante hervor. Die Trochanteren sind noch plumper, wie im Fall I. Der durchgesägte Knochen zeigt ein analoges Bild, wie das im Fall I. Die Tibia, 3,7 cm lang. Diaphyse hart und breit. Periost ziemlich dick. Eine Periostlamelle schiebt sich am oberen unregelmässigeren Diaphysenende zwischen dieses und die Epiphyse (Fig. II[2]). — Betreffs des Schädels siehe später.

Fall III.

(Sammlung des pathologischen Instituts.)

Foetus weiblichen Geschlechts von 40 cm Länge. Gesicht von dem Typus wie Fall I und II. Sackartige Augenlider, tiefeingezogene Nasenwurzel, geöffneter Mund, zwischen dessen gewulsteten Lippen die Zunge liegt. Extremitäten dick und kurz, die Haut, vorzüglich an den Beugeseiten, in tiefe Falten gelegt. Von der Achsel bis zum Handgelenk liegen an einem Arm 5 tiefe Falten hauptsächlich an der Innenseite der Oberarme harmonikaartig übereinander. Tiefe Falten an dem Kniegelenk, ausgenommen den vordersten Theil der Circumferenz; eine tiefe Falte beiderseits auf der Vorderfläche der Unterschenkel. Der Umfang der Waden beträgt 14 cm. Die Füsse, durch eine tiefe Falte gegen den hosenartig herüberhängenden Unterschenkel abgesetzt, sind senkrecht zum Unterschenkel und horizontal gestellt, wenn der Foetus auf dem Rücken liegt. Die Planta pedis ist etwas nach unten gewölbt und polsterartig verdickt. Der Thorax ist sehr kurz; 5 cm unterhalb der Halsrinne ist die Brust taillenartig eingeschnürt und gegen den kollossalen Bauch abgesetzt. Grosse Labien sehr dick, kleine Labien in der Schamspalte sichtbar.

Von den inneren Organen*) ist folgendes zu bemerken. Das Herz hat eine Grösse von der Basis senkrecht nach der Spitze gemessen von 4,2 cm, grösster Durchmesser an der Basis 3,7 cm, grösste Dicke 3 cm. Der äussere Rand des rechten Ventrikels ist horizontal gestellt. Der basale Theil des Herzens wird noch bedeckt von der Thymus, welche eine Länge von 4,2 cm und eine Breite von 3,5 cm hat. Die Lungen, bei der Eröffnung der Thorax nicht sichtbar, liegen im hinteren Theil der Thorax und schneiden mit der Rosenkranzlinie am Uebergang der knöchernen in die knorpeligen Rippen ab. Leber 9,6 cm breit, rechter Lappen 6 cm hoch, 4,6 cm breit, 4,2 cm dick. Die Leber nimmt den grösseren Theil der Bauchhöhle ein; in dem unteren liegen enge Dünndarmschlingen. Milz 3 cm lang, 2,3 breit. Linke Niere 3,3 cm lang, 1,5 cm breit, 1,4 cm dick. Harnblase fast contrahirt. Uterus ziemlich lang. Entfernung vom Hymen bis zum Fundus uteri 7 cm.

*) Section am Spiritupräparat.

Die Glandula thyreoidea ist auffallend gross; sie ist von annähernd U-förmiger Gestalt, oder man könnte von einem Körper und Hörnern sprechen. Die Höhe des Körpers, welcher quer auf der Trachea unterhalb des Larynx liegt, beträgt 1,8 cm, seine Breite 2,6, seine Dicke 0,5 cm. Die beiden seitlich abgehenden Hörner von 1,3 cm Breite und 0,5 cm Dicke, ziehen weit in die Höhe und endigen stumpf, abgerundet; die Entfernung vom oberen Ende eines Hornes zur unteren Grenze des Körpers beträgt 3,5 cm. Ausser den beiden ziemlich symmetrischen Seitenlappen zieht noch ein sich stark verjüngender Lappen vom Körper in die Höhe, etwas nach links von der Mittellinie gelegen; dieser Zipfel, an der Basis 0,8 cm breit, hat eine Länge von 1,9 cm und endigt in der Höhe des Zungenbeins. Durchschnitte durch die Thyreoidea zeigen ein der Norm analoges Verhalten im makroscopischen Bild. Mikroscopisch ist die Uebereinstimmung mit einer zum Vergleich herangezogenen Struma vasculosa parenchymatosa congenita sehr überzeugend. Auch hier kaum eine Andeutung von Lumen in den Alveolen und kein Colloid.

Der Thorax oben eng, wird nach unten bedeutend breiter. Längs-Durchmesser des total knorpeligen Sternums 5,2 cm. Sehr deutlicher Rosenkranz, weit nach hinten gelegen, wie in Fall I und II. — Becken klein, Schaufeln steil gestellt. Beckeneingang von vorn nach hinten etwas abgeplattet. — Rechter Femur 4,5 cm lang, Diaphyse hart, ohne Markhöhle, nach den Epiphysen zu spongiösere Beschaffenheit. Obere Diaphysengrenze ziemlich scharf lineär abgesetzt, untere unregelmässiger; am unteren Diaphysenende sind Einschiebungen von Periost angedeutet. Epiphysenknorpel von guter Consistenz, fast ganz homogen auf der Schnittfläche (s. Fig. III[1]), Periostüberzug dick. Rechte Tibia wird in sagittaler Richtung aufgesägt im Zusammenhange mit der Patella; die Länge der Tibia beträgt 3,7 cm. Sehr deutlich ist die Krümmung in der Diaphyse, mit nach vorn concavem Bogen. Es ist die Stelle der Markhöhle angedeutet durch kanälchenreicheren Knochen, während die Rinde der Diaphyse sehr hart und dicht gefügt ist. (Fig III[2].) Knorpel der Epiphysen von guter Consistenz; in denselben einzelne Gefässstreifchen. An der Grenze zwischen Diaphyse und Epiphysen sind die Periostfortsätze ausserordentlich deutlich. Der vordere Theil der oberen Epiphyse ist auffallend niedrig. Das Periost ist durchweg dick. Am oberen Ende sieht man deutlich, dass der ganze Epiphysenknorpel von einer bindegewebigen Membran umgeben ist; dasselbe Verhalten zeigt sich auch an der unteren Epiphyse des Femur.

Das Fussskelet ist in den Wurzelknochen fast ganz knorpelig, der Knorpel annähernd so hart wie normal, nur im Calcaneus finden sich 2 je linsengrosse Knochenkerne nach vorn und unten gelegen. Der Calcaneus misst in der Höhe 1,3 cm, der Talus in der Höhe 0,7 cm, in der Länge 1,3 cm. Der Metatarsus der mittleren Zehe ist 1 cm lang; die Diaphyse ist geknickt, nach unten concav; an der unteren (plantaren) Seite ist sie 0,21 cm, an der dorsalen 0,45 cm lang. An der Grenze von Epi- und Diaphyse zieht in bogenförmig geschwungener Linie ein bindegewebiger Fortsatz vom Periost hinein.

Ein mächtiger blutiger Erguss im Schädel, extra- und intradural gelegen, ist ohne Zweifel als Todesursache anzusprechen. Der Erguss betrifft hauptsächlich die hintere und die linke mittlere Schädelgrube.

Fall IV.

Alle anamnestischen Daten fehlen. Das Präparat liegt in Spiritus. Foetus weibl. Geschlechts, von 38 cm Körperlänge, mit sehr ausgesprochenen kretinistischem Gesichtsausdruck, sehr stark eingezogener Nasenwurzel, aufgeworfenen Lippen. Kopfmaasse: Umfang 36 cm. Kleiner querer Durchmesser 10, grosser querer 11, gerader 10,2, senkrechter 8, kleiner schräger 11, grosser schräger 14 cm.

Auch hier bildet der Nabel nicht den Halbirungspunkt der Körperlänge. Bauch dick und lang. Extremitäten plump und kurz. Hautdecken von bedeutender Dicke durch Fettentwickelung; Faltenbildung und tiefe Einschnürungen, besonders am Hand- und Fussgelenk. Die übrigen Körpermaasse siehe in Tabelle I.

Von diesem Foetus wurden von Skelettheilen herausgenommen und verarbeitet: der linke Oberarmknochen (s. Fig. IV[1]); derselbe ist sehr kurz, in der Diaphyse hart, ohne Markhöhle, während nach den Epiphysen zu weite Kanälchen erscheinen. Die obere Epiphysengrenze ist unregelmässig, eckig gestaltet, vom äusseren Rand sieht man auf dem Frontalschnitt einen kleinen Periostfortsatz sich hineinschieben. Die untere Epiphysengrenze ist nicht horizontal, sondern schief nach oben gerichtet; der Condylus externus ist dadurch höher gestellt und aus der horizontalen in eine fast senkrechte Ebene gerückt.

Der rechte Oberschenkelknochen ist kurz und gekrümmt wie im Fall I. Die Diaphyse hart, die Epiphysen weich, von Gefässen reichlich durchzogen, an beiden Enden sind periostale Keile an der Grenze eingeschoben. Gegen das obere und untere Ende zeigt die Diaphyse im Centrum ein lockereres Knochensystem, eine Art Markhöhle, von dicker harter Corticalis umgeben; die Corticalis läuft dann nach oben und unten sich verjüngend bis zu dem sich hineinschiebenden Periostfortsatz. Die obere Epiphyse ist 1,9 cm breit, die untere 2 cm; sagittal durch einen der Condylen 1,3 cm. Der Querschnitt in der Mitte der Diaphyse beträgt von vorn nach hinten gemessen 0,8 cm. Die rechte Tibia (s. Fig. IV[2]) hat eine Länge von 3,7 cm; dicke Corticalis, Andeutung eines Markraums, welcher von spongiösen Knochenmassen ausgefüllt ist. Deutliche Periostfortsätze an der Grenzschicht. Der Periost ist dick. Der Knochen ist nach Innen gekrümmt.

Am Thorax deutlicher Rosenkranz und eine Andeutung von Pectus carinatum. Das Sternum, 4,5 cm lang, 0,5 cm dick, ist total knorpelig, dabei ziemlich weich. Die Rippen sind an der Ossificationsgrenze der Art verändert, dass die knöchernen und knorpeligen Enden nicht gradlienig an einander stossen, sondern an einander vorbeigeschoben sind, sodass sie fast neben einander liegen, und zwar der Knorpel nach Innen, der Knochen nach Aussen; hierdurch kommt am Thorax ein Rosenkranz zu Stande. Das Periost ist dick. Die untere Apertur des Thorax ist weit. — Die Clavicula, 4 cm lang, in leichtem, nach hinten offenen Bogen gekrümmt, ist total verknöchert, sehr hart.

Fall V.

Der Foetus, von weiblichem Geschlecht, hat eine Länge von 40 cm. Fig. V[1] gibt das monströse Aussehen des Foetus wieder. Diese Zeichnung wurde von mir unter Benutzung einer Photographie angefertigt, welche mir zugleich mit dem Präparat des Foetus von Herrn Geheimrath Fritsch

in dankenswerthester Weise überlassen wurde. Herrn Geheimrath Fritsch bin ich für diesen werthvollen Beitrag zu meinem Material zu besonderem Dank verpflichtet. — Aeussere Beschreibung: Der Kopf ist im biparietalen Durchmesser stark comprimirt. Die Knochen des Schädeldachs sind sehr verschieblich, die Nähte stehen weit auseinander. Hinter der weiten kleinen Fontanelle ist die Kopfhaut stark geschwollen und nur durch eine seichte Furche gegen den stark infiltrirten Nacken abgesetzt. Die Rückenhaut ist oedematös geschwollen. Die Haut an der Stirn und den Augenlidern ist so stark geschwollen, dass die Lidspalte beiderseits ganz fest geschlossen erscheint. Die Nase ist an ihrer Wurzel verstrichen, in dem unteren Theil knopfartig abgeschnürt. Die Nasolabialfalten bilden nahtartige Stränge. Oberlippe enorm dick, nach rechts in derselben ein 1 cm breiter Spalt, welcher sich in das rechte Nasenloch fortsetzt. Nach hinten setzt sich der Spalt, sich verjüngend, in den Gaumen fort. Die Unterlippe hängt wurstartig verdickt herab und zeigt in der Mitte eine sagittale Furche. Unter der Unterlippe ist eine ziemlich tiefe Einziehung, von der aus die Haut, mehrfach mit Furchen durchsetzt, nach dem Kinn sich fortsetzt. Die Haut am Kinn ist schwappend und hängt auf die Brust herab. Die Ohren sind im Ganzen gut ausgebildet, die Ohrläppchen heben sich jedoch nicht ab, sondern gehen ohne scharfe Grenzen in die oedematöse Haut der Umgebung über.

Beim Uebergang von Hals und Brust ist auf der Vorderseite die Haut in einer Breite von 10 cm und in der Höhe von 4,5 cm auseinander gerissen und mächtige Fetttrauben sind in der Tiefe des Risses sichtbar. Der Thorax ist gegen den mächtigen Bauch, welcher einen Umfang von 42 cm hat, kaum erkennbar abgesetzt. Die Bauchhaut ist verdünnt und zeigt vielfach Venenzeichnung und gelblich gefärbte Flecken (Gruppen von Fetttträubchen, welche durchscheinen). Der Nabelstrang, an seiner Wurzel von fester Konsistenz, ist sulzig und wurstartig verdickt.

Die Arme liegen dem Thorax an. Die Länge derselben beträgt, von der Axelhöhle bis zur Spitze der Finger gemessen, 10 cm. Die Arme sind wurstförmig verdickt. Am rechten Oberarm fühlt man eine Verkrümmung des Humerus durch. Während die Gegend des Ellenbogengelenkes fast ganz verstrichen ist, ist die Grenze von Vorderarm und Hand beiderseits durch eine tiefe, ringförmige Rinne sehr scharf gezeichnet. Die Haut an den Armen ist sulzig oedematös, blass; die Hände sind in Folge von Oedem ganz klumpig; die Vola der Hand ist in Folge des Oedems nicht concav, sondern convex, polsterartig gewölbt. Länge der Hand beiderseits 3 cm. Die Finger bilden nur kleine, wenig scharf differencirte Stümpfe. An jeder Hand sind 6 Finger vorhanden. Die unteren Extremitäten hängen hosenartig herab; die rechte hat, von der Inguinalbeuge bis zur Zehenspitze gemessen, eine Länge von 13, die linke von 9,5 cm. Die Füsse sind durch eine tiefe Einschnürung, über welche die weite, sulzig infiltrirte Haut des Unterschenkels herabhängt, scharf abgesetzt. An jedem Fuss heben sich 6 Zehen ab, in gleichem Maasse kurz und dick wie die Finger.

Die Obduction ergab folgendes:

Bei Eröffnung der Bauchhöhle entleeren sich 250 ccm einer gelb-grünen, klaren Flüssigkeit. Herz ohne Veränderung. Lungen: Die rechte hat 3 cm im Längsdurchmesser, ist nicht ganz 2 cm dick, luftleer. Der scharfe Rand des Unterlappens und Mittellappens hebt sich durch dunkelblaurothe Färbung gegen das übrige sehr blasse Lungengewebe ab. Linke Lunge bietet in Bezug auf Luftgehalt und Blutreichthum dasselbe Verhalten wie die rechte.

Die Milz ist 2,5 cm lang, 1,5 cm dick, Kapsel glatt, Schnittfläche dunkelbraunroth; es sind wenige hellere Follikel und vereinzelte Trabekel sichtbar.

Linke Niere 8,05 cm lang, in der Mitte des Hilus radiär gemessen 4,5 cm breit, Dicke 2 cm. Die Capsula adiposa besteht nur aus sehr mässig entwickeltem, intensiv gelb gefärbtem, in Gruppen von Hirsekorn- bis Linsengrösse angehäuftem Fettgewebe. Fibröse Kapsel schwer abziehbar; beim Abziehen entstehen an der Rindenoberfläche seichte Defecte. An der Oberfläche zahlreiche kleine Cysten, Venensterne und Abtheilung in Renculi sichtbar. An der Oberfläche der rechten Niere, welche im übrigen wie diejenige der linken beschaffen ist, sind 3 hirsekorngrosse Cysten sichtbar, die sich nicht über das Niveau erheben. Auf der Schnittfläche der Niere differenciren sich Mark und Rinde nicht deutlich. Das Nierenbecken ist von milchweisser Farbe und nicht erweitert. Ausgehend von den Papillenspitzen und radiär nach Mark und Rinde ausstrahlend erscheinen narbige, gelbgraue Züge, welche eine ziemlich regelmässige trabekuläre Eintheilung der Nieren bewirken. Das zwischen den Trabekeln liegende Nierenparenchym besteht grösstentheils aus einem honigwabenartigen System von dünnwandigen, glattwandigen, ungefähr linsengrossen Hohlräumen, welche nach den centralen Abschnitten nur wenig dichter zusammen liegen, als in den der Rinde zunächst gelegenen. Hier sind noch unregelmässig gestaltete, theils röthlich, theils gelblich gefärbte Reste von Parenchym vorhanden; aber auch diese Partien sind von abnorm reichem Bindegewebe durchsetzt. Die Ureteren sind ohne Veränderung, desgl. die Harnblase.

Der Uterus, äusserlich ohne Veränderung, ist 2 cm lang und wird durch ein genau in der Mitte verlaufendes Septum, welches im Fundus beginnend nur den untersten Abschnitt des Cervix frei lässt, in 2 für eine feine Sonde durchgängige Abschnitte getheilt.

Die Leber ist 11 cm lang, 7 breit, 2,5 dick; acinöse Zeichnung nicht erkennbar. Farbe dunkelkirschroth; sonst ohne Besonderheiten.

Das Pankreas, an seinem Kopftheil von normaler Grösse, derber Konsistenz, ist im Uebrigen zu zahlreichen varicösen Cystengängen degenerirt, welche durch zarte Bindegewebssepten getrennt sind; eine nussgrosse Cyste, von Septen durchzogen, nimmt den linken grösseren Abschnitt der Drüse ein. Der Ductus pancreatus lässt sich vom Duodenum aus mit einer ganz feinen Sonde eine Strecke weit verfolgen, im Gebiet der Cystengänge wird er allmählich unwegsam.

Halsorgane, Magen, Darm bieten nichts Besonderes.

Beschreibung des Skeletes:

Es wurde ein Theil der Extremitätenknochen frisch herausgenommen. Der rechte Femur wurde frontal durchsägt*) und ein Aquarell nach der Schnittfläche von mir angefertigt (s. Fig. V[2]). Die Länge des Femur beträgt 4,4 cm, die des knöchernen Schaftes 2,6 cm; der Durchmesser des Schaftes beträgt 0,65 cm. Die grösste Breite der oberen Femurepiphyse beträgt 1,8, die der unteren 1,6 cm. Auffallend ist die Kürze und die Plumpheit besonders der Epiphysentheile. Die Knorpel sind von zarter graublauer Farbe, reich an Blutgefässen, etwas fleckig und streifig, nach der Diaphyse

*) Zum Aufsägen der Knochen bediente ich mich stets einer Laubsäge; die Knochen fixirte ich auf einer Korkunterlage nur mit der Hand und setzte die Säge immer lang auf. Um eine ganz glatte Schnittfläche zu erhalten, empfiehlt es sich, den Knorpel vorher in der gewünschten Richtung durchzuschneiden.

zu glasig und grauer; dann erscheint ein lichter, zarter, weisser Saum, welcher leicht wellig ist. Die nächstgelegenen Theile der Diaphyse sind dunkelroth und von zarten Knochenbälkchen durchzogen, welche immer dichter bei einander liegen, je mehr man nach der Mitte kommt. Hier liegen die Knochenbälkchen so dicht aneinander, dass ein sklerotisches Aussehen zu Stande kommt, zumal in der Diaphyse ein mächtiger harter compacter Knochenmantel vom Periost ausgeht, welcher mit dem centralen Diaphysenknochen verschmilzt.

Am Thorax erscheint die untere Apertur auffallend weit. An dem Uebergang der harten knöchernen Rippen in die knorpeligen Rippen ist ein sehr deutlicher Rosenkranz zu sehen. Derselbe kommt zum Theil durch eine eigenthümliche Verschiebung in der Knochenknorpellinie zu Stande; diese besteht, wie Durchschnitte zeigen, darin, dass die Enden der knöchernen und knorpeligen Rippen, statt sich in einer sanft geschwungenen Linie, wie in der Regel, aneinanderzusetzen, gegen einander verschoben, scheinbar seitlich abgewichen sind. Dann ist ein anderer Grund für die Auftreibung darin gegeben, dass das Ende der knöchernen Rippe glockenartig den Ansatz des Knorpels umgreift. Zieht man gewaltsam den Knorpel aus dem Zusammenhang mit der knöchernen Rippe, so ensteht an dem Ende der letzteren eine kelchartige Aushöhlung, ein trichterförmiger Hohlraum, der sich aus blattartigen Knochenstückchen zusammensetzt, welche sich zierlich verjüngen.

Die Wirbelsäule ist sehr beweglich. In den Wirbelkörpern sind Knochenkerne von ovaler Gestalt; im Lendentheil haben sie 0,4 cm Durchmesser in der Höhe, 0,6 in der Breite, im oberen Brusttheil 0,2 Höhe, 0,4 Breite. Die Höhe der Wirbelkörper beträgt in der Lendenwirbelsäule 0,7—0,8 cm, im oberen Theil der Brustwirbelsäule 0,5 cm. Die Knochenkerne zeigen ein äusserst dichtes Gefüge und steinharte Consistenz. Die in sagittaler Richtung durchgesägte Wirbelsäule zeigt eine grosse Regelmässigkeit in der Lage der Knochenkerne, welche, relativ gross, central in den Wirbelkörpern gelegen, von einem nur wenige Millimeter dicken, bläulichen Knorpelsaum von auffallend weicher, fast schleimiger Consistenz umgeben sind. Die Wirbelbögen zeigen 2 seitliche Knochenkerne. Die knöchernen Rippen sind kurz und stark über die normale Richtung gebogen.

Das Becken ist klein, die Theile desselben lassen sich gegeneinander verschieben. Der Beckeneingang ist sehr weit. Die Darmbeine stehen fast frontal; dieselben sind verknöchert in einem Abschnitt von 1,5 cm grösstem Durchmesser und von annähernd halbkreisförmiger Gestalt, wobei ungefähr am Foramen ischiadicum das Centrum ist. In jedem Ramus descendens oss. ischii ist ein Knochenkern. Die Acetabula sind gross und tief. Ein scharf ausgesprochenes Promontorium besteht nicht. Das Kreuzbein erscheint auf dem Durchschnitt in der Länge sehr wenig gebogen. Der Schambogen ist spitzwinklig. Die Wände des kleinen Beckens convergiren nach unten.

Die Clavicula ist total verknöchert, 3,7 cm. lang. —

Die Scapula (s. Fig. V) besteht zum Theil aus sehr hartem Knochen, zum Theil aus weichem Knorpel. Es lassen sich unterscheiden: 1. die Chondroepiphysis marginalis (Uffelmann), welche sich längs dem medialen Rand und über die obere mediale und die untere Spitze erstreckt. Dieser Knorpelstreif ist durchweg am Rand stark gewulstet; 2. die Chondroepiphysis condyloideo-coracoidea, ein zusammenhängender Knorpel, welcher den Hals mit dem Condylus und dem Schulterhaken bildet; 3. die Chondroepiphysis acromialis, das knorpelige Acromion. Der Knorpel ist sehr weich, wasserhell, durchscheinend.

Der rechte Humerus (Fig V [4]) ist 4,4 cm lang und im Schaft nach Innen convex gebogen. Auf dem Durchschnitt sieht man im oberen Ende der Diaphyse einen knorpeligen Sporn bogenförmig in die Knochensubstanz hineinspringen und sich nach aussen verjüngen. Der obere Verknöcherungsrand der Diaphyse hat keine senkrechte Richtung zur Längsachse des Humerus, sondern verläuft halbkreisförmig von Oben nach Unten und Aussen, d. h. bis zu dem Punkt, wo der erwähnte knorpelige Sporn endet. Dieser Punkt bildet auch das Centrum für die in der Diaphyse ausstrahlenden spärlichen Markkanälchen. Eine eigentliche centrale Markhöhle ist nicht vorhanden. In den unteren Diaphysentheilen ist die Beschaffenheit des Knochens mehr spongiös, die Begrenzungslinie gegen den Knorpel ist zackig. An der oberen Epiphyse ist auf dem Längsschnitt das Tuberculum majus deutlich zu erkennen, während sich oberhalb desselben das Collum nicht differenzirt. An der inneren Seite des Humerus ist dagegen das Collum zu erkennen.

Radius und Ulna (s. Fig. V [5]) sind nach auswärts gekrümmt. An der Ulna bildet das Mittelstück eine dünne, röhrenförmige, harte, knöcherne Schale um einen soliden Knorpelkern; auch am Radius legt sich der Diaphysenknochen im unteren Theil schalenartig um Knorpel herum. Die Fossa sigmoidea der Ulna ist flach, das Olecranon schwach entwickelt. Das Radiusköpfchen ist fingerkuppenartig und durch ein deutliches Collum gegen den Körper abgesetzt. Ein Processus styloideus ist am Radiusende nicht zu erkennen; das untere Ende des Radius ist auffallend plump. Die Länge beträgt 2,5 cm für den Radius, 2,7 für die Ulna.

Die rechte Tibia (s. Fig. V [6, 7, 8]) 3,4 cm lang, zeigt in der Diaphyse Verknöcherung in der Höhe von 1,1 cm bei Ansicht von vorn, während bei der Ansicht von hinten sich nur eine Art von Schale von 0,6 cm Breite um den knorpeligen Schaft herumlegt. Der frontale Durchschnitt der rechten Tibia (Fig. V [8]) zeigt, dass die Verknöcherung zwar auch das Innere des Schaftes, nicht jedoch die ganze Dicke der Diaphyse einnimmt. Die linke Tibia wurde in sagittaler Richtung aufgeschnitten; bei einer Länge von 3,2 cm zeigt sie eine Verknöcherung der Diaphyse in der Länge von 1,5 und in der Dicke von 0,4 cm. Von diesem Knochenkern ist bei vorderer Betrachtung ebenso viel zu sehen, wie an der rechten Tibia, während an der hinteren Seite ebenfalls wie links nur eine kleine Knocheninsel aus dem umgebenden Knorpel herausragt. Sämmtliche knöchernen Partieen sind ausserordentlich dicht und hart. Die Fibula, 3 cm lang, ist in der Mitte in Ausdehnung von 1,7 cm fest verknöchert.

Beim Abziehen des Periostes zeigt sich, dass dasselbe sehr dick ist; es zieht sich im Allgemeinen leicht ab, nur an den Enden der Diaphyse, da wo diese in zackigen Figuren endigt, haftet es fester; es sind dies die Stellen, wo grössere Gefässe zwischen den Zacken in den Knochen eindringen. — Diese Bemerkungen beziehen sich auf sämmtliche Knochen des Skeletes.

Die Fusswurzelknochen sind fast total knorpelig. Im Calcaneus jedoch ist ein 0,4 cm langer, 0,25 cm dicker, ziemlich harter Knochenkern; ein minimaler Kern findet sich im Talus. Beide Füsse besitzen je 6 Zehen. Die 6. Zehe geht von der 5. ab, indem diese in der Mitte des Metatarsalknochens unter einem stumpfen Winkel einen 0,2 cm langen knorpeligen Stumpf nach Aussen entsendet, an welchem, durch ein Gelenk verbunden, eine knorpelige Phalange sitzt. Die Metatarsalknochen zeigen Knochenkerne von 2—3 Millimeter Länge, welche nicht immer genau in der Mitte

liegen und von unregelmässiger Gestalt sind. Die Länge des Fussskelets von der hintersten Kante des Calcaneus bis zur Spitze der 3. Phalange der grossen Zehe beträgt 4 cm.

Das Skelet der Hände zeigt beiderseits einen 6. Finger, welcher vom kleinen Finger ausgeht und zwar vom Metacarpalknochen desselben; er hat 2 ganz minimale, articulirende Phalangen. Die Handwurzelknochen sind knorpelig. In dem Metacarpalknochen (der des Zeigefingers ist 1,2 cm lang) sind ziemlich grosse, harte Knochenkerne, central gelegen (der im Metacarpus indicis 0,4 lang, 0,25 cm breit); auch in den ersten Phalangen sind kleine Kerne vorhanden. Die Kerne sind sämmtlich unregelmässig, zackig gestaltet.

Betreffs der Cystennieren in dem vorliegenden Fall ist zu bemerken, dass der mikroscopische Befund ein etwas anderes Verhalten ergiebt, als es gewöhnlich für die Genese der congenitalen Cystenniere in Anspruch genommen wird. Virchow hatte bekanntlich (Gesammelte Abhandlungen) nachgewiesen, dass die foetale Cystenniere auf eine Obliteration der geraden Harnkanälchen an den Papillenspitzen zurückzuführen sei. Andere Forscher haben dann ein Uebergreifen einer fibrösen Entzündung vom Nierenbecken auf die Papillenspitzen beschrieben, wodurch in der Marksubstanz eine Umschnürung der geraden Kanäle bewirkt werde (Thorn)*). Leichtenstern**) vertritt dagegen die Ansicht, dass zunächst die Arteriolae rectae die Angriffspunkte für den Entzündungsreiz bilden; hierdurch entstehe eine primäre interstitielle Nephropapillitis, welche zum Verschluss und zur Obliteration einzelner Sammelröhren und so zur Cystenbildung Veranlassung gebe. Durlach***) konnte bei der congenitalen Cystenniere nachweisen, dass Bindegewebswucherungen, welche zwischen den Renculi Platz greifen, zur cystischen Degeneration der Nieren führen können.

In unserem Falle handelt es sich nicht um einen so localisirten Process, sondern um eine über die ganze Niere verstreute, fibröse interstitielle Nephritis. Allenthalben in Mark und Rinde sind mächtige Bindegewebsmassen entwickelt, welche sich zwischen die Kanälchen und Glomeruli schieben. Die Kanälchen sind zum Theil länglich, zum Theil vielfach gewunden oder kugelig erweitert. Zuweilen sieht man freilich längliche Spalträume — Alveolen bei Emphysem nicht unähnlich — vom Mark aus in die Rinde ziehen; hier ist dann meist eine Einengung eines Ausführungsganges durch fibröses Gewebe zu constatiren, hinter welcher eine Stauung und Ausdehnung der Kanälchen stattfand. Während nun ein Theil der geraden Kanälchen in dieser Art erweitert ist, sieht man oft unmittelbar daneben unveränderte liegen, ein Beweis, dass es sich nicht um einen generellen obliterirenden Process an den Papillenspitzen handelt, denn dann müssten doch die eng zusammenliegenden Kanälchen gemeinsam an der Ausdehnung in Folge von Retention theilnehmen. Ein Theil der cystischen Räume ist zweifellos aus geraden und gewundenen Kanälchen hervorgegangen; an anderen Stellen dagegen sehen wir die Cysten an den Glomeruli entstehen; das Gefässknäuel ist, zu einem kleinen Häufchen zusammengedrückt, an der Wand gelegen und der Kapselraum weit und in unregelmässiger Weise ausgedehnt. Die Cysten sind sämmtlich mit Epithelien ausgekleidet, welche in den grössten Cysten der Rinde kubisch, in der Marksubstanz zum Theil

*) Beitrag zur Genese der Cystenniere. In. Diss. Bonn 1882.
**) Deutsche medicin. Wochenschrift 1884 No. 51.
***) Ueber Entstehung der Cystennieren. In. Diss. Bonn 1885.

cylindrisch sind. Der schöne Epithelbesatz ist vielfach halskrausenartig gefaltet und breitet sich in das Innere des Cystenraumes hinein aus. Hierfür ist der Grund offenbar in einer activen Wucherung der Epithelien selbst zu suchen. Diese Wucherung des Epithels ist an vielen Stellen so mächtig, dass ein äusserst complicirtes Hohlraumsystem entsteht, welches an manche Formen von Adenomen cystisch papillären Characters, wie sie in der Niere vorkommen, erinnert. Vielleicht geben auch bei diesen zuweilen ähnliche Ursachen das aetiologische Moment ab, wie in dem vorliegenden Falle.

Arnold *) hat kürzlich einen Fall von angeborener einseitiger Nierenschrumpfung mit Cystenbildung mitgetheilt, welcher die grösste Analogie mit dem vorliegenden bietet, und in welchem Arnold eine primäre, fibröse, congenitale Nephritis als Ursache der Cystenbildung nachweisen konnte. In diesem Falle von Arnold wurde die Annahme noch unterstützt durch den gleichzeitigen Befund zelliger Anhäufungen im interstitiellen Bindegewebe der Leber.

In dem vorliegenden Falle haben wir einen dem Process in den Nieren gleich zu stellenden Vorgang im Pancreas, eine cystische Degeneration. Wie aus der makroscopischen und mikroscopischen Untersuchung hervorgeht, handelt es sich nicht um einen den Ausführungsgängen der Drüse obliterirenden, entzündlichen Process, sondern um eine partielle, herdweise Entzündung im Innern der Drüse und zwar im interstitiellen Gewebe, welche in analoger Weise, wie in der Niere, zu Um- und Abschnürung einer Zahl Kanäle und cystischer Erweiterung der zu diesen gehörigen Drüsenabschnitte geführt hat.

Fall VI.

(Sammlung des pathologischen Instituts).

Foetus weibl. Geschlechts, von 26,5 cm Länge. Das Gesicht hat einen ausgesprochenen kretinistischen Ausdruck — dicke Augensäcke, dicke gewulstete Lippen, zwischen denen die Zunge sich hervordrängt. Die Nasenwurzelgegend ist ebenso wie die Nase ganz abgeplattet. Auffallende Grösse des Kopfes im Vergleich zur Körperlänge. Kurzer Thorax, dicker mächtiger Bauch. — Sehr kurze dicke Extremitäten. Untere Extremitäten sind im Kniegelenk gar nicht abgesetzt, und leicht gebogen, die Concavität des Bogens sieht nach hinten und innen. Mächtige Entwickelung des cutanen und subcutanen Fettgewebes. Dasselbe ist aus hirsekorn- bis linsengrossen Träubchen zusammengesetzt, welche, durch sulziges Bindegewebe getrennt, in grossen Mengen bei einander liegen. Die so infiltrierte Haut hat an den Oberschenkeln eine Dicke von 1 cm.

Kopfmaasse:

Umfang 32 cm, kleiner querer Durchmesser 7 cm, grosser querer 8 cm, gerader 11,5 cm senkrechter 9 cm, kleiner schräger 10 cm, grosser schräger 13 cm. Die grosse Fontanelle hat eine Länge von 7 und eine Breite von 4 cm.

Körpermaasse:

Entfernung vom Scheitel bis zum Nabel 18,5, vom Nabel bis zur Sohle 8 cm, vom Proc. xiphoideus bis zum Nabel 5 cm. Brustumfang in der Höhe der Warzen 22 cm, derjenige an der unteren Apertur 22,5 cm, der unter der Achsel gemessen 22 cm. Der Bauchumfang in Nabelhöhe

*) Ueber angeborene einseitige Nierenschrumpfung mit Cystenbildung. Beiträge von Ziegler, Bd. VIII 1890.

24 cm, die Entfernung von der Symphyse bis zum Nabel beträgt 7 cm. Die Länge des Armes 6,5, die der Hand 2,5, des Zeigefingers 0,8 cm. Die Länge der Hand ohne Finger beträgt 2, der Umfang der Hand 4,5 cm. Die Länge des Beines ist 5, die des Fusses 4,5 cm. Umfang der Wade 11,5, grösste Dicke des Oberschenkels 13 cm. Die Halsweite beträgt 23,5 cm.

An sämmtlichen Knorpeln dieses Foetus fällt die ausserordentlich weiche, fast schleimige Beschaffenheit derselben auf. Der Thorax zeigt einen Rosenkranz in der Verknöcherungslinie. Sämmtliche Extremitätenknochen sind auffallend kurz. Die Länge des Femur beiderseits beträgt nur 2,5 cm.

Ein sehr eigenthümliches Verhalten zeigen die Hüftgelenke. Bei dem Versuch die Femora zum Zweck der genaueren Untersuchung zu exartikuliren, zeigt sich nämlich, dass von einer Artikulation der Art, dass ein Kopf drehbar in der Pfanne steckt, keine Rede ist. Die Femora besitzen fast gar keinen Kopf, sondern anstatt desselben nur einen weichen, knorpeligen, konischen Zapfen (wie das Fig. VI[1] sehr deutlich zeigt), welcher in der Gegend der Acetabula befestigt ist. In dieser Gegend ist beiderseits ein ganz flaches Grübchen, die einzige Andeutung von Pfanne, vorhanden. Die Verhältnisse liegen genau wie in dem Kirchberg-Marchand'schen Falle. (Siehe die Abbildung 5 in der Arbeit von Marchand.)

Das Becken ist in seinen Theilen sehr verschieblich; es ist sehr klein, die Beckenschaufeln steil gestellt, am Rande gewulstet. Das Kreuzbein ist tief nach unten gedrückt, der Beckeneingang ziemlich weit, ohne die Abplattung von vorn nach hinten; der Ausgang ziemlich weit. Maassangaben über das Becken würden bei der Verschiebbarkeit der Theile sehr ungenau sein. Im Allgemeinen haben wir, von einer kleinen Assymmetrie abgesehn, welche der vorliegende Fall in den Hälften des Beckeneinganges bietet und was durch eine geringe Drehung des Kreuzbeins um die Verticalaxe veranlasst ist, dieselben Verhältnisse wie an dem Becken von Fall VIII (s. Abbildung).

Der Frontal-Durchschnitt durch das rechte Femur (s. Fig. VI[1]) zeigte eine breite, sehr locker gefügte Diaphyse mit bedeutenden centralen Hohlräumen — einer Andeutung von Markhöhle — und eine nicht besonders dicke Rinde. Die Begrenzung nach der unteren Epiphyse zu ist sehr unregelmässig, die Knochenlamellen am Ossificationsrand haben eine krümeliche Beschaffenheit. Der Knorpel ist von gallertigem Aussehen und ist von weissen Septen durchsetzt, zwischen welchen die gallertigen Knorpelmassen einsinken. Diese Septen hängen mit dem dicken Periost zusammen. Die untere Epiphyse ist nur 1,1 cm breit und 0,6 cm hoch. Noch viel unregelmässiger ist die obere Epiphyse gestaltet; der Kopf ist ausserordentlich klein, birnförmig, und an der Stelle des Halses durch eine vom Periost ausgehende Lamelle gegen die Diaphyse abgesetzt. Sonst ist an der oberen Diaphyse von Knorpel nur ein wenige mm dicker Ueberzug, dagegen eine dicke periostale Schicht von Bindegewebe vorhanden. — Der rechte Humerus ist nur 1 mm kürzer als das Femur. Derselbe (s. Fig. VI[2]) hat eine Diaphyse mit Corticalis und Andeutung einer Markhöhle, hat einen dicken periostalen Ueberzug; ungefähr in der Mitte der gekrümmten inneren Seite zieht schräg nach unten ein Gefäss von Periost in den Knochen. Die centrale Partie der Diaphyse besteht aus sehr porösem Knochengewebe. Die obere Epiphyse endigt kugelig stumpf ohne dass ein Kopf sich besonders abhebt. Dementsprechend findet man an der Scapula keinen deutlichen Processus glenoidalis, sondern der Humerus articulirt beiderseits auf einer flachen glatten Ebene an der Scapula. Die untere Epiphyse

ist nur wenige mm hoch. Der Condylus internus steht bedeutend höher wie der externus. Der Knorpel ist von der Beschaffenheit wie am Femur; an der Grenze zwischen Diaphyse und Epiphysen sind vom Periost ausgehende Faserzüge eingeschaltet. Die Clavicula, ziemlich stark gekrümmt, ist 3,5 cm lang, grazil, knöchern. — Die Wirbelsäule ist biegsam; die Wirbelkörper, im Bruststheil 0,6 cm von vorn nach hinten und 0,35 cm in der Höhe betragend, enthalten central gelegene sehr kleine glatte Knochenkerne.

Fall VII.

(Sammlung des pathologischen Instituts).

Männlicher Foetus von 31,5 cm Körperlänge, mit rundem Gesicht und besonders hässlichem, cretinistischem Ausdruck. Die Augenlider sind sackartig verdickt; oberhalb und unterhalb derselben befindet sich eine tiefe Furche. Distanz der inneren Augenwinkel von einander 1,8 cm. Nasenwurzelgegend tief eingezogen, zwei Querfalten in der Tiefe. Nase sehr platt, Nasenlöcher eng; Entfernung der äusseren Begrenzung der Nasenflügel von einander 1,9 cm. Die Nasenspitze rundlich und wenig prominent. Im Profil wird die Nasenspitze überragt von der dicken Oberlippe, welche sich in die dicken Backen fortsetzt. Der Mund 2 cm breit. Die Zunge ist zurückgezogen. Die Unterlippe ist sehr dick, wird von dem dicken Kinn durch eine quere tiefe Furche getrennt.

Der Kopf ist gross im Verhältniss zum Körper. Der Brusttheil kurz, ist taillenartig gegen den dicken Bauch abgesetzt. Die Arme kurz, plump. Die Haut ist in viel geringere Falten gelegt wie in Fall I, II, III. Deutliche Einschnürung an dem Hand-, Knie- und Fussgelenk. Die kurzen dicken Beine sind nach Innen gekrümmt, sodass sich die Fusssohle jederseits leicht gegen das Scrotum anlegen lässt. Die Füsse in Varusstellung. Die Haut der Beine an der Aussenseite bis zum Fussgelenk prall und faltenlos. Haut und Unterhautgewebe von Fetttträubchen infiltrirt, nach Art wie in den drei ersten Fällen; auch zwischen den Muskeln finden sich reichliche Fettansammlungen.

Von den inneren Organen ist im Abdomen ausser einer grossen Leber nichts Besonderes bemerkenswerth. Bei Eröffnung des Thorax sieht man die Thymus in einer Länge von 4 cm und einer Breite von 4,5 cm; sie ist besonders in den seitlichen Partieen von erheblicher Dicke (bis zu 0,5 cm). Vom Herzbeutel ist daher nur der untere Abschnitt zu sehen. Die Lungen liegen hinten im Thorax versteckt. Das Herz misst von der Basis senkrecht bis zur Spitze 2,7 cm, in der Breite, an der Basis gemessen 2,4 cm.

Die Schilddrüse besteht aus 2 Lappen und einem brückenartigen Mittelstück von 0,6 cm Breite; die Lappen sind 2,5 cm lang und 0,6 cm breit.

Wirbelsäule beweglich. Im Brusttheil sind die Körper 4 mm hoch und messen von vorn nach hinten 0,7 cm; sie enthalten ziemlich grosse ovoide, centrale Knochenkerne, in ganz weichem, glasigem Knorpel gelegen. Thorax mit deutlichem Rosenkranz; auf dem Durchschnitt erscheint die knöcherne Rippe gabelartig getheilt und der Knorpel zwischen den Zinken der Gabel gefasst, dabei nach vorn (nach dem Innern des Thorax) abgewichen.

Die Knorpel sind ganz ausserordentlich weich, sodass der Brustkorb nur durch die kurzen knöchernen Rippen einen festen Halt hat, während sich die grössere vordere Circumferenz mit Ster-

num und den langen knorpeligen Rippen beliebig bewegen lässt, gerade so, als ob gar keine Rippen darunter wären. Am gehärteten Spirituspräparat sieht der Knorpel glasig und grünlich aus, sinkt beim Durchschnitt durch die Rosenkranzpunkte tief unter das Niveau der knöchernen Rippe; um so stärker fällt das auf der Schnittfläche anstehende dicke Perichondrium auf. — Von dem übrigen Skelet wurde noch der linke Humerus und der linke Femur herauspräparirt und durchgesägt. Der Humerus ist 4,1 cm lang, die obere Epiphyse 1,3 breit, die untere 1,8 cm. Die Diaphyse (s. Fig. VII[1]) ist sehr hart und nur in den nahe der Epiphyse gelegenen Theilen etwas spongiöser. Die Breite der Diaphyse in der Mitte beträgt 0,5 cm. Die Diaphyse ist in nach Innen concavem Bogen gekrümmt. Die obere Diaphysengrenze ist sehr unregelmässig, besonders auffallend ist ein peripher gelegener Knochenfortsatz, auf drei Seiten vom Periost umgeben. Die Epiphysenknorpel sind weich, glasig transparent vom Perichondrium rings umgeben, von welchem aus zahlreiche weisse Züge in das Knorpelinnere ziehen; manche dieser Züge, von weisser Farbe, erkennt man makroscopisch als Gefässe. An der oberen Epiphyse ist die Stelle des Gelenkkopfes durch ein Segment gekennzeichnet, welches durch eine Bindegewebslamelle abgeschnitten wird; diese Lamelle hängt mit den Fasern der Gelenkkapsel zusammen.

Der linke Femur (Fig. VII 2) ist 3,8 lang. Die Diaphyse, mit einem Durchmesser von 0,7 cm in der Mitte, ist stark nach Innen concav gekrümmt, ausserordentlich hart, in den mittleren Partieen nur von einigen wenigen Kanälchen durchsetzt, nach der Epiphysengrenze zu poröser und schliesslich krümelig auf dem Schnitt; unter dem Periost verjüngt sich die Diaphyse derart, dass der Knorpel wie in einem Becher steckt, wie das Fig. VII 2 an der unteren Epiphyse sehr deutlich zeigt. Auf dem Durchschnitt sieht man ferner sehr deutlich, wie keilförmige Periostfortsätze Innen und Aussen einspringen und dem Durchschnitt der unteren Epiphyse dadurch ein dreiblattartiges Aussehen geben. An der oberen Epiphyse ist ein halbkugeliger, beweglicher Kopf, der in der Gelenkpfanne steckte und wie der Durchschnitt zeigt, durch bindegewebige Lamellen von der übrigen Epiphyse gewissermassen abgetrennt ist. Das halbkugelige Segment lässt sich so abziehen, dass es wie durch ein Gelenk mit der Epiphyse verbunden zu sein scheint, wobei die verbindenden Bindegewebslamellen auseinander rücken. Der Knorpel ist von derselben weichen, glasig transparenten Beschaffenheit und dem Gefässreichthum wie am Humerus.

Fall VIII.

Die freundliche Ueberlassung des Foetus verdanke ich der Liebenswürdigkeit des Herrn Collegen Heilborn.

Es handelt sich um eine Kinderleiche weiblichen Geschlechts, 24 cm lang. Die Frucht war im Incest erzeugt, begangen zwischen der 16jährigen Schwester und dem 20jährigen Bruder. Die Mutter des Kindes ist ein schwächliches Individuum. Lues ist bei den Eltern nicht vorhanden. Es sollen, um Abort herbeizuführen, traumatische Einwirkungen stattgefunden haben.

Beschreibung:

Der Gesichtsausdruck ist senil, die Nase abgeplattet, die Nasenwurzel etwas eingezogen; Oberlippen und obere Augenlider sind dick, ebenso sind die Weichtheile der Backengegend stark

entwickelt. Linke Hälfte der Brust, die Schulter und die linke Hälfte des Rückens sind dunkelroth gefärbt. An den rothen Stellen sind hier und da oberflächliche Necrosen. Die Vorderarme gehen unmerklich in die Oberarme über, während an den Handwurzeln eine circuläre Rinne besteht. Die Hände sind spitzwinklig gegen die Arme gebeugt. Die sonst bei der sog. foetalen Rachitis so oft gesehene Weite, Dicke oder faltige Beschaffenheit ist ebensowenig an den oberen, wie an den unteren Extremitäten vorhanden. Letztere sind winklich nach Innen geknickt, so zwar, dass die Fersen die innere Oberfläche der Oberschenkel berühren und der äussere Fussrand stark nach Aussen gedreht ist; die Sohle ist nicht platt, sondern sehr stark concav. Auf der äusseren Seite des rechten Fusses ist eine kleine Drucknecrose. Sehr auffallend sind zwei prominirende scharfe Knochenstücke, welche an der vorderen Seite der unteren Extremitäten nach Aussen vorstehen, 3 cm von der Inguinalfalte, 4,5 von der Spitze der grossen Zehe entfernt. Am rechten Bein ist die Haut darüber leicht necrotisch, und eine winklige Knochenspitze ist sichtbar. Auf den ersten Blick hat man den Eindruck einer complicirten Fractur.

Die Maasse des Schädels betragen: Umfang 23 cm, kleiner querer Durchmesser 6,4, grosser 7, gerader 8,2, senkrechter 5,5, kleiner schräger 7,5, grosser schräger 8. Die grosse Fontanelle hat eine Länge von 3,2, eine Breite von 2,2 cm.

Körpermaasse: Bei einer Körperlänge von 24 cm beträgt die Entfernung vom Scheitel bis zum Nabel 17 cm, ein Missverhältniss wieder zu Ungunsten des unteren Körperabschnittes, abwärts vom Nabel. Der Brustumfang auf der Höhe der Warzen beträgt 20 cm, derjenige in Achselhöhe 18, der an der unteren Apertur 21. Grösster Bauchumfang 18 cm, Umfang am Nabel 17 cm. Umfang des Beckens in der Höhe der Spinal ant. sup. 13; Länge des Armes 6,5, der Hand 3, des Zeigefingers, Hand ohne Finger 1,1 cm, Umfang der Hand 5 cm. Länge von Ober- und Unterschenkel 8, des Fusses 4 cm. Umfang um die Wade 6,5 cm. Halsweite 12 cm.

Die Untersuchung der inneren Organe, welche in meiner Abwesenheit von einem Assistenten des Instituts vorgenommen wurde, ergab nichts Besonderes. Die Thyreoidea, welche ich nachher untersuchte, zeigte keine Veränderungen.

An dem in Spiritus aufbewahrten Foetus wurde dann das Skelet präparirt.

Der Thorax ist nach unten ganz auffallend verbreitert, misst in der Gegend der Scapula 11, an der unteren Apertur 17 cm. Es besteht ein besonders an der Innenfläche deutlich hervortretender „Rosenkranz" an der Knochenknorpelgrenze; in dieser Linie lassen sich Knochen und Knorpel gegen einander verschieben. Die Knorpel sind durchweg weich, die knöchernen Rippen hart. Das Sternum ist weich, biegsam.

Die Wirbelsäule ist sehr beweglich. Die Körper der Lendenwirbel haben 1,7 cm in ihrer grössten Breite. Die weichen Wirbelkörper sind sehr niedrig, im Brusttheil, soweit sie sich überhaupt differenciren lassen, kaum 0,3 cm hoch und 1 cm tief. Knochenkerne sind nur in einzelnen enthalten. Dieselben sind verschieden gross, hirsekron- bis linsengross, nur in einzelnen Wirbelkörpern vorhanden und sehr ungleichmässig im Körper gelagert; einmal ganz nach vorn, das andere Mal ganz nach hinten und nur in vereinzelten Wirbelkörpern genau central. Die Knorpel sind weich, röthlich, streifig und fleckig; die Bandscheiben sind nur schwach angedeutet. Im Lendentheil ist der unterste Wirbel vorn 0,8, hinten nur 0,2 cm hoch und die Wirbelsäule dem entsprechend

zwischen Lendentheil und Kreuzbein winklich geknickt. Im Kreuzbein, dessen einzelne Wirbel gleichfalls schwer zu differenciren sind, finden sich zwei kleine Knochenkerne, ein runder, im obersten Wirbelkörper vorn gelegen, und ein platter, 1 mm hoher, im unteren Theil. Das Steissbein ist ganz knorpelig und beweglich, der Knorpel durchweg sehr weich.

Die Clavicula ist 2,6 cm lang, sehr hart, durchweg knöchern, schlank.

Die Scapula ist kurz und besonders an dem knorpeligen Winkel dick und plump; am inneren Rand gemessen hat die Scapula eine Länge von 2,2 cm.

Der Humerus ist beiderseits 3,8 cm lang. Die obere Epiphyse ist unverhältnissmässig dick, kugelig, beträgt auf dem Durchschnitt 1,8 cm in der Breite und 1 cm in der Höhe. Der Kopf ist als kleiner knorpeliger Zapfen angedeutet, der in einer seichten Cavitas glenoidalis steckt. Die obere Epiphyse ist gegen den äusseren Rand der Scapula, unter das Acromion und den Processus coracoideus gepresst, sodass nur die unterste Ecke des Scapularwinkels von der Berührung mit der Epiphyse frei bleibt.

Die Humeri sind symmetrisch, nach Innen winklig geknickt (s. Fig. VIII [1]).

Der Condylus internus, schwach angedeutet, steht bedeutend höher wie der externus. Die untere Epiphyse ist 1,4 cm breit, 3 — 4 mm hoch. Auf dem Durchschnitt erscheint die Diaphyse hart, wenig Haversische Kanälchen sind in der Mitte derselben sichtbar; die Knochenbälkchen haben sich entsprechend der winkligen Knickung der Längsaxe zusammengeschoben; sonst ist der Diaphysenknochen nach den Epiphysen zunehmend, bröcklig und an der Grenze des Knorpels in uuregelmässiger Linie begrenzt. Nahe der Grenze ist der Knorpel weich, fast schleimig, dunkelroth gefärbt. An der unteren Diaphysengrenze innen ist eine Andeutung eines sich einschiebenden Perioststreifens.

Am Ellenbogengelenk liegen bei vorderer Ansicht Radius und Ulna hinter einander, und zwar liegt der Radius vorn; beide Vorderarmknochen sind in der Mitte stumpfwinklig geknickt und ist der Winkel nach hinten offen. Der Unterarm steht in Pronationsstellung. Länge des Radius und der Ulna 2 cm.

Das Becken (s. Fig. VIII [2]) ist klein, der Beckeneingang eng, von annähernd dreieckiger Form. Die platten Darmbeinschaufeln stehen fast in frontaler Richtung. Die Ränder der Darmbeinschaufeln sind stark gewulstet, knorpelig und nach aussen etwas umgekrempelt. Das Kreuzbein, relativ breit, ist stark zwischen den Hüftbeinen nach ab- und vorwärts gedrängt; seine Flügel sind sehr wenig differenzirt. Im absteigenden Sitzbeinast ist ein grösserer, im horizontalen Schambeinast ein nur wenige mm dicker Knochenkern. Das Promontorium ist nicht deutlich, indem die nach vorn convexe Krümmung des untersten Theils der Lendenwirbelsäule sich noch auf die obersten Wirbel des Kreuzbeines fortsetzt. Die untersten Kreuzbeinwirbel und das Steissbein sind nach vorn concav gekrümmt. Die sehr flachen Acetabula sind nach vorn gerichtet. Nach Innen springt die Pfannengegend beiderseits ziemlich stark ins kleine Becken vor. Der Beckenausgang ist weit im Vergleich zum Eingang, indem die Tubera ischii weit von einander stehen und die Spitze des Kreuzbeins nach hinten und oben gerückt ist.

Hüftgelenk. Schenkelkopf und Schenkelhals sind beiderseits vorhanden, wenn auch wenig ausgeprägt. In der seichten Pfanne ist nur ein kleiner Zapfen von konischer Gestalt (Fig. VIII [3]),

der sich in das Ligamentum teres fortsetzt und welcher der Hauptmasse des als Kopf anzusprechenden Theiles durch ein Band getrennt aufsitzt. Diese Verbindung mit dem Kopf zeigt sehr deutlich ein frontaler Durchschnitt (s. Figur VIII[3]). Die Hauptmasse des eigentlichen Kopfes liegt in der weiten Gelenkkapsel ausserhalb, man kann sagen auf der Pfanne, nicht in derselben. Die obere Epiphyse ist in vertikaler Richtung gedreht und dadurch der ziemlich spitz auslaufende Trochanter maior der Darmbeinschaufel bis zur Berührung genähert.

Die kurzen Oberschenkel sind an ihrer Innenseite winklich geknickt, sodass die Epiphysen sich auf 4 mm genähert werden, indem der stark nach oben gehobene Condylus internus dem Schenkelkopf entgegen strebt; dabei sind die Oberschenkel so nach vorn gedreht, dass der Condylus internus fast direct nach vorn sieht. Fig VIII[2] zeigt den Oberschenkel von vorn, Fig. VIII[3] zeigt den frontalen Durchschnitt des linken Oberschenkels von vorn gesehen. Man erkennt daran den Zapfen, welcher in die Pfanne passt. Die obere Epiphyse hat 1,9, die untere 2,1 cm auf dem grössten Durchmesser. Die Diaphyse hat einen Quer-Durchmesser von 0,5 cm. Die Verknöcherungszone ist unregelmässig, der Knorpel nach der Knochengrenze zu in der Dicke von mehreren Millimetern sulzig weich, durchscheinend, gefässreich; die Diaphyse ist an ihren Enden spongiös, in der Mitte dagegen äusserst derb, ohne Markhöhle. Die Ausdehnung dieser compacten Schicht beträgt in senkrechter Richtung 0,4 cm. Das Periost ist durchweg dick. An der oberen inneren Grenze des Schaftes geht ein kurzer, schmaler Streifen von Periost zwischen Epiphyse und dem Schaft hinein. Die unteren Condylen sind stark abgeplattet, in der Mitte etwas convex; eine Fossa intercondyloidea besteht fast gar nicht.

Die Unterschenkelknochen sind enorm verkürzt und in gleichem Sinne spitzwinklig geknickt (s. Fig. VIII [2 und 4]). Die Scheitel der Winkel werden durch die oben erwähnten Knochenstachel gebildet, welche an der vorderen Seite der Unterschenkel nach Aussen ragen. Die Krümmung zeigt sehr deutlich ein annähernd sagittal geführter Durchschnitt der linken Tibia (s. Fig. VIII[4]). Die Spitze des Knickungswinkels liegt in der Linie der Crista tibiae, ziemlich im Halbirungspunkt. Von hier zieht eine Bahn harten Knochengewebes, die allmählich etwas breiter wird, nach der stark geknickten Innenseite herüber. Das Periost ist an dieser Stelle sehr dick. Die Diaphyse ist auch im Uebrigen hart, die Knochenkanälchen sind eng, eine centrale Markhöhle besteht nicht. Die Verknöcherungslinie ist unregelmässig, der Knorpel in deren Umgebung weich, grauroth gefärbt. An der oberen äusseren Diaphysengrenze ist ein kleiner Periostfortsatz zwischen Dia- und Epiphyse hineingeschoben. An der oberen Epiphyse, welche 1,3 cm breit ist, zeigt sich oben eine Ausbuchtung, in welche, vom Perichondrium umgeben, ein spitzovales Knorpelstück hineingefügt ist. Die untere Epiphyse ist mit ihrer Basis fast senkrecht gestellt; sie ist nur wenige Millimeter hoch. An ihr setzt sich der Fuss in stärkster Equinovarusstellung an, sodass das Ende des Calcaneus dem Condylus externus des Femur auf 1,2 cm genähert ist. Die Länge der Tibia beträgt nur 2,2 cm, die des knöchernen Schaftes 1,8 cm; die Länge der Fibula beträgt 1,5 cm. Der Condylus externus ist 0,4 cm breit.

Die Füsse zeigen eine starke Wölbung der Planta; im Calcaneus befindet sich ein linsengrosser Knochenkern. Die Fusswurzelknochen sind sonst rein knorpelig. Die Metatarsalknochen sind in der Diaphyse verknöchert und sehr hart, die Epiphysen weich.

Fall IX.

(Sammlung des pathologischen Instituts.)

Grosser Sacraltumor bei einem ausgetragenen Mädchen, Einziehung der Nasenwurzel. Der Gesichtsausdruck ist ganz der kretinistische von den ersten drei Fällen; der Mund klafft mit aufgeworfenen Lippen, die Zunge hängt heraus. Die stumpfe Nase ist an ihrer Wurzel tief eingezogen.*) Die Länge des Foetus ist 49,5 cm. Der Bauch ist stark aufgetrieben, die Sacralgegend durch einen mächtigen subcutanen Tumor unförmig. Sonst sind die Gliedmassen ziemlich gut proportionirt und besonders Arme und Beine bedeutend länger wie in den ersten Fällen, und man würde sie ohne Messung direct als normal lang bezeichnen; auch ihr Umfang unterscheidet sich nicht von der Norm. Im Unterhautzellgewebe ist eine reichliche Fettansammlung zu constatiren.

An den Organen der Brusthöhle ist ausser pericardialen und pleuralen alten Blutungen nichts Besonderes zu bemerken.

Die Thymus ist 2,5 cm breit und ebenso hoch.

Die Schilddrüse ist klein, schmal und platt.

Ausser dem grossen Sacraltumor, dessen Untersuchung ich mir versagen musste, ist als Nebenbefund ein seltenes Verhalten der Genitalien von nicht geringem Interesse. Bei Eröffnung des Aldomens sieht man einen vom Peritoneum überzogenen, sackartigen Tumor sich aus dem kleinen Becken erheben, welcher bis unter den Processus xiphoideus emporreicht. An dem Sack sitzt vorn die Blase, welche birnförmig ist und 4,5 cm in der Höhe, 3 cm in der Breite misst, im übrigen platt ist. An dem erwähnten Tumor ist ein oberster Abschnitt durch einen Hals abgesetzt; dieser Abschnitt sitzt wie ein Kopf an dem Tumor; von diesem Kopf gehen seitlich kleine flügelförmige Anhänge ab, welche man als Ligamenta rotunda, Tuben mit Fimbrien, Ligamenta lata und Eierstöcke bestimmen kann. Jener Kopf ist also der Uterus. Der sackartige Tumor und der Kopf lassen sich mit einer feinen Sonde von dem Scheideneingang aus sondiren. Nachdem der sackartige Tumor von hinten aufgeschnitten, kann man seine in den unteren Theil etwas runzelige, im grösseren oberen Theil aber glatte Innerfläche sehen. An der Stelle des äusseren Halses sieht man eine ringförmige fast 1 cm hohe Leiste von muskulöser Beschaffenheit; durch den Ring (äusserer Muttermund) gelangt man in eine von Muskeltrabekeln ausgekleidete kopfartige Höhle (Uterus).

Vorbehaltlich einer Modificirung nach genauerer Untersuchung des seltenen Objectes glaube ich, dass es sich um folgendes handelt: der weite Sack ist die erweiterte Vagina, der Anhang oben darauf der dilatirte Uterus. Es bestand also Hydrokolpos und Hydrometra foetalis. Eine Hemmungsbildung liegt nicht vor, sondern die Vagina war jedenfalls geschlossen und durch Flüssigkeit ausgedehnt; an dieser Erweiterung betheiligte sich dann auch der Uterus. Die Anhänge des letzteren sind ganz normal, nur das Ligamentum rotundum ist natürlich sehr in die Länge gezogen. Wahrscheinlich wurde der prall gefüllte Sack während der Geburt nach der Vagina zu gesprengt, was um so eher anzunehmen ist, als ja ohnedies eine bedeutende Erschwerung der Entwickelung der unteren Körperhälfte bei der Geburt wegen der fast kindskopfgrossen Sacralgeschwulst bestand.

---

*) Das Gesicht gleicht demjenigen, des auf Taf. VI in dem bekannten Werk von Braune (die Doppelbildungen und angeborenen Geschwülste der Kreuzbeingegend) abgebildeten Kindes mit angeborener Sacralgeschwulst.

Indem ich mich an dieser Stelle mit diesen kurzen Daten begnügen muss, bemerke ich, dass es mir vorläufig nicht gelang, einen ähnlichen Fall in der Literatur zu finden.

An dem Skelet ist, abgesehen von dem später zu beschreibenden Schädel, auf den ersten Blick nichts zu bemerken, was an die ersten Fälle erinnert.

Der Thorax ist ohne Rosenkranz, die Knochenknorpellinie der Rippen liegt vorn und seitlich wie normal, nicht hinten und seitlich, wie bei den vorher genannten Fällen.

Der rechte Femur ist fast normal lang, grade, nicht härter wie normal; die Länge beträgt 9,5 cm, Länge der Diaphyse 7,3. Die grösste Breite der oberen Epiphyse beträgt 2,3 cm, die Höhe des Kopfes 1 cm, die Breite der oberen Epiphysengrenze ist 1,5 cm, die der unteren 1,8 cm; die grösste Breite des unteren Epiphysenknorpels 2,5, die Höhe desselben in der Mitte 1 cm, am inneren Condylus 1,4, am äusseren 1,3 cm. In der unteren Epiphyse ist ein minimaler Knochenkern. Der Dickendurchmesser der Diaphyse in der Mitte beträgt 0,65 cm. Der Knorpel ist von normaler Consistenz, das Perichondrium dicker wie normal, die Knochenknorpelgrenze regelmässig. Im Ganzen sind jedoch die Proportionen der knorpeligen Epiphysen kleiner, die Architectur der Knochen plumper im Vergleich mit denen des Skelets eines normalen ausgetragenen Kindes.

Fall X.

(Sammlung des pathologischen Instituts.)

Das Präparat, über welches nähere Daten fehlen, ist bezeichnet als 8 monatlicher Foetus mit „Rachitis foetalis“ und Hydrocephalus.

Der Foetus, von weiblichem Geschlecht, ist 42 cm lang. Der Habitus des Rumpfes und der Extremitäten nähert sich demjenigen der drei ersten Fälle; doch ist Alles viel weniger stark ausgeprägt.

Die Oberarme reichen, wenn man die Finger streckt, bis zum Nabel; die Arme sind viel weniger unförmig wie in den genannten Fällen und ein wenig länger. Die Furchenbildung an den Armen ist nur schwach ausgeprägt, an der Streckseite überhaupt nicht zu sehen. Die Arme sind gerader als in den drei ersten Fällen.

Auch die Beine sehen weniger unförmig aus; sie sind zwar dick, aber die grösste Dicke ist z. B. 5 cm geringer als im Fall II (Siehe Tabelle I); die Beine sind im Knie flectirt, im Unterschenkel etwas nach vorn concav gekrümmt. Der Wadenumfang beträgt 10 cm (gegen 14 bei Fall III). Die Unterschenkel laufen nach dem Fussgelenk zu mehr der Norm entsprechend spitz aus; auch ist die Querfurche über dem Fussgelenk nur an der Innenseite schwach angedeutet. Die Füsse, dorsal flectirt, sind in eben angedeuteter Varusstellung. Die Beine sind zwar kurz — 12 cm — aber doch länger wie in den drei ersten Fällen.

Die Brust ist breit, aber sehr kurz, der Bauch sehr umfangreich, 33 cm. —

Sehr auffallend und von den vorgenannten ganz verschieden ist der Befund am Kopfe, indem über dem kurzen, breiten Gesicht (von der Nasenwurzel bis zum Kinn 6 cm, quer von einem Ohr zum andern 19 cm) mit vorgetriebenen Augen, welche von wulstigen Lidern theilweise verdeckt sind, mit tief eingezogener Nasenwurzelgegend, stumpfer 1,5 cm breiter Nase, offenem Munde

(1,8 cm Höhe, 1,7 cm Breite) aus dem die Zungenspitze heraussieht, das Schädeldach sich thurmartig emporwölbt. In der Gegend der Nasenwurzel ist eine tiefe Querfurche, welche sich über den Augen fortsetzt und auch in der Schläfengegend zu sehen ist, wodurch eine Trennung des Gesichts vom Schädeldach zu Stande kommt. Die Circumferenz des Gesichtes in Ohrhöhe beträgt 32 cm, in der Höhe der Nasenwurzel 30 cm; die grösste Circumferenz des thurmartigen Schädeldachs beträgt 34 cm. Die Entfernung von einem Ohrloch zum anderen, frontal über den Scheitel gemessen, beträgt 34 cm. Die Circumferenz vom Scheitel um den Unterkiefer herum wieder bis zum Scheitel misst 44 cm. Hervorzuheben ist noch besonders die wulstartige Verdickung über den sehr tief stehenden Ohren, 5 cm nach oben reichend, welche sich in die Wangen-, Hals- und Kinngegend fortsetzt; dieser Wulst ist so bedeutend, dass der äussere Augenwinkel vom Ohrloch 5,5 cm entfernt ist. Die Ohren sind dadurch nach aussen und unten verdrängt, sodass die Ohrmuscheln sich schräg nach unten öffnen. Bei der Ansicht von hinten sieht man zwischen beiden Ohren eine tiefe querverlaufende Hautfurche, in die man einen Finger hineinlegen kann.

Die weitere Beschreibung des Schädels und die Maasse desselben finden sich im zweiten Theil dieser Arbeit.

An den Bauch-Organen war ausser einer grossen Leber nichts besonderes zu bemerken.

Die Thymus bedeckt das Herz nicht und hat eine Breite von 3, eine Höhe von 2,3 cm.

Die Thyrioidea ist klein.

Die rechte Lunge luftleer, die linke voluminöser, ist in ein schwammartiges Gewebe von emphysematösem Aussehen verwandelt.

Thorax, oben eng, unten weit. Es ist ein Rosenkranz an demselben deutlich. In den Wirbelkörpern kleine Knochenkerne; in den 0,5 cm hohen Halswirbelkörpern liegen die kleinen Knochenkerne nach hinten. Bandscheiben ziemlich dick. Der Knorpel ist beim Härten im Spiritus nicht so hart wie ein normaler geworden, ist jedoch noch unter die Kategorie von härterem Knorpel wie in den vier ersten Fällen zu rechnen.

Der Femur (s. Fig. X) ist viel weniger krumm, wie in den Fällen erster Art (I — IV) und bedeutend länger, 5,3 cm lang. Die Diaphyse ist nicht so compact, wie in den genannten Fällen, sondern es differenziren sich eine härtere Aussenschicht und eine porösere Innenschicht — ein Analogon der Markhöhle. Die Ossificationsgrenze ist unregelmässig; besonders am oberen Diaphysenende ist die hineingeschobene Periostlamelle sehr deutlich. Die Epiphysenknorpel sind besonders an der Ossificationsgrenze etwas weicher wie normal, im Innern sind hier und da weisse verzweigte Bindegewebsstreifen zu sehen.

Tibia, 4,2 cm lang, nach vorn concav gekrümmt; die Krümmung ist nicht bedeutend. Auf einem Frontalschnitt ist die Diaphyse 2,7 cm lang, in der Mitte 0,4 cm dick; Ossificationsgrenze unregelmässig; es differenziren sich eine corticale Aussenschicht und eine spongiösere Innenschicht; in der oberen Hälfte der Diaphyse ist geradezu Markraumbildung zu sehen. Die Periostfortsätze an der Diaphysengrenze dringen nur als stumpfe, kurze Keile ein. Knorpel weicher wie normal, von vielen verästelten Streifchen durchzogen.

Fall XI.

Ausgetragenes Kind, männlichen Geschlechts, 50 cm lang. Ausgesprochener kretinistischer Gesichtsausdruck, tief eingezogene Nasenwurzel, dicke Augenlider, starkes Fettpolster in der Wangengegend. Das subcutane Fettgewebe ist stark entwickelt. Die Extremitätenknochen sind nur wenig von der normalen Länge entfernt, dabei aber in ihrer ganzen Configuration etwas plump modellirt (s. Tabelle II).

Femur, 9,4 cm lang, die Diaphyse 6,7 cm; die Breite der unteren Epiphyse 2,5, die der oberen 2,3 cm. Die Höhe des Kopfes 1,4, die senkrechte Höhe in der Mitte des oberen Diaphysenknorpels (entsprechend der Einsenkung des Halses) 0,75 cm.

Der rechte Humerus ist 8 cm lang (normal); die Länge der Diaphyse beträgt 6,6 cm (norm. 6,3), die Dicke derselben in der Mitte 0,5 cm (norm. 0,6). An den Epiphysen beträgt die grösste Höhe der oberen 0,9 (norm. 1,0), der unteren 0,5 (norm. 0,7). Der transversale Durchmesser der oberen Epiphyse beträgt 1,4 (norm. 1,9!), der unteren 1,6 (norm 2,1!). — Also auch hier Verkleinerung der Epiphysenknorpel in allen Verhältnissen.

Thorax von regelmässiger Gestalt, kein Rosenkranz. An der Wirbelsäule, dem Becken ist nichts besonderes zu bemerken.

Dieser Fall scheint, abgesehen von dem kretinistischen Gesichtsausdruck auf den ersten Blick nicht in die Reihe der übrigen hereinzugehören. Es bedurfte genauer Untersuchung der Knochen, um hier, wie im Fall IX, eine hinter der Norm, wenn auch nur wenig, so doch deutlich zurückgebliebene Entwickelung des Knorpels an den Epiphysen zu constatiren bei fast normaler Länge der Knochen.

Fall XII.

(Sammlung des pathologischen Instituts.)

Foetus weibl. Geschlechts, von 35 cm Länge, bezeichnet als congenitale Elephantiasis.

Die Haut ist sehr weit, geradezu sackartig, faltig, und an den Beugestellen tief eingezogen. Beim Einschneiden zeigt sich, dass die Haut vorwiegend sulzig infiltrirt ist; hier und da sieht man auch Fetthaufen von körniger Gestalt.

Am Gesicht ist eine Einziehung der Nasengegend auffallend, die Lippen sind stark aufgeworfen. Die Gesichtshaut ist besonders in der Wangengegend durch Fett und sulziges Oedem stark verdickt, dabei jetzt nachträglich, wohl durch den Einfluss des Spiritus, runzlig geworden.

Die Beine sind in den Knieen flectirt, sodass die Fersen dicht an die Schamgegend heranreichen. Die Haut der Beine ist ausserordentlich faltig, wie eine zu weite Unterhose. Die Länge der Beine beträgt 11 cm.

An den Armen hat man ebenfalls den Eindruck, dass die Hautdecke zu weit ist, dabei ist die Haut nicht nur von grossen Querfurchen durchzogen, sondern auch allenthalben in Folge kleiner und kleinster Einziehungen runzelig.

An den Bauch-Organen ist eine grosse Leber erwähnenswerth.

Das Herz ist ohne Besonderheiten.

Die rechte Lunge ist klein, atelectatisch, die linke dagegen ganz auffallend vergrössert, sackartig aufgetrieben. Auf dem Durchschnitt hat die Lunge ein maschiges Aussehen, grosse verzweigte glattwandige Höhlen nehmen die Stelle des Parenchyms ein. Die Lunge war bereits angeschnitten und ist deshalb sackartig collabirt; trotzdem imponirt noch ihre mächtige Ausdehnung. Durch Lufteinblasen vom Hauptbronchus aus lässt sich die Lunge theilweise noch mehr ausdehnen. Während die rechte Lunge 2,5 cm von oben nach unten misst, beträgt die Ausdehnung der linken Lunge ein Höhendurchmesser von 5,5 cm, die rechte in der Breite 1,5, die linke 4,2 an der Basis. — Dieses ganz auffallende Verhalten der Lunge theilt dieser Fall mit Fall X. Der seltene Befund — „Sacklunge" kann man die Veränderung nennen — wird später eine eingehendere Würdigung erfahren. Besonders interessant ist der Vergleich mit dem kleincystischen Verhalten der Lunge des Falles X.

Der Befund ist in Analogie zu setzen den von Meyer in Zürich (Virch. Arch. Bd. 16, 1859) und Grawitz (Virch. Arch. Bd. 82, 1880) mitgetheilten Beobachtungen von congenitalen Bronchieectasien. Virchow erwähnt in seiner Arbeit: Zur Entwickelungsgeschichte des Cretinismus und der Schädeldifformitäten (Ges. Abh. s. 982) eines ähnlichen Befundes, den ich hier genauer erwähnen muss. Es heisst dort:

„Nr. VI. Unter Nr. 77 findet sich in der anatomischen Sammlung (Würzburg) ein ungewöhnlich grosser, fast cretinistisch aussehender, ausgetragener, 9 monatlicher männlicher Embryo, der frisch 9 Pfund gewogen haben soll und 47 cm lang ist . . . übrigens ist der Körper wohlgebildet, besonders der Hodensack ungewöhnlich gross . . . Am Halse eine 6 cm breite, 2 cm dicke, links 3, rechts 4 cm hohe Kropfgeschwulst.

Gleichzeitig finden sich sehr sonderbare Veränderungen in der Brust.

Die Thymusdrüse ist von mässiger Grösse und enthält eine ziemlich grosse Höhle. Das sehr vergrösserte Herz ist fast quergelagert, hat besonders rechts sehr dicke Wandungen und enthält äusserst derbe Gerinnsel, scheint aber sonst normal zu sein. Dagegen sehen die luftleeren, jedoch nicht ganz kleinen Lungen äusserlich fast emphysematisch aus, indem sowohl an der äusseren als inneren Oberfläche der verschiedenen Lappen blasige, bald einzeln, bald gruppirt stehende helle Erhebungen erscheinen, die beim Einschneiden als glattwandige leere Höhlungen sich darstellen. . . Einzelne der grösseren Blasen erreichen den Umfang einer starken Erbse." Virchow fasst die Veränderung, da nirgends eine Verbindung mit Bronchien zu constatiren war, als eine Erweiterung von Lymphgefässen auf. Klebs wurde durch eine Nachuntersuchung (Allg. Path.) des Meyer'schen Falles zu derselben Ansicht geführt.

An dem Skelet ist das Fehlen des bei den vorigen Fällen beobachteten rachitischen Rosenkranzes besonders bemerkenswerth. Der Thorax ist von normaler Gestalt. Die Wirbelsäule ist sehr beweglich, kleinste Knochenkerne zeigen sich in den Wirbelkörpern.

Von den übrigen Skeletknochen wurden der rechte Oberschenkelknochen und der rechte Humerus herausgenommen und in frontaler Richtung aufgesägt. Diese Knochen sind auffallend verschieden von denen der anderen Fälle.

Der Oberschenkelknochen (s. Fig. XII [1]) ist 5,7 cm lang, obere und untere Epiphyse je 1,3 cm breit. Die Verknöcherungsgrenze bildet eine regelmässige gerade Linie, welche als

verkalkter, gelbweisser Saum von 2 mm Dicke sich sehr scharf gegen den Knorpel abhebt. Der Schaft ist grazil gebaut, etwas stärker concav nach hinten gekrümmt wie normal, ein wenig sklerosirt, sodass eine Markhöhle im Centrum der Diaphysenmitte nur als feinstes Kanälchen zu sehen ist. Parallel beiden Diaphysenenden ist im Knorpel ein Bogengefäss zu sehen. Der Knorpel der Epiphyse ist ziemlich reichlich von verästelten Gefässen durchzogen.

Der Humerus, 4,9 cm lang, ist nach Innen leicht gekrümmt. Die obere Epiphyse hat eine knopfartige Gestalt und endet symmetrisch rund an der Oberfläche. Die Breite beträgt 0,7 cm, die der unteren 0,5 cm; die höchste Höhe der unteren Epiphyse beträgt 0,3 cm, die der oberen 0,6 cm. Verkalkungszone scharf abgesetzt. Auch hier Bogengefässe an der Diaphysengrenze.

Das Becken ist von den Eigenschaften des normalen foetalen Beckens.

Thyreoidea und Thymus ohne Besonderheiten.

Tabelle I.

Aeussere Körpermaasse ausser denen vom Kopf.

Fall:	I.	II.	III.	IV.	V.	VI.	VII.	VIII.	IX.	X.	XI.	XII.
Körperlänge	40	40,5	40	38	40	26,5	31,5	24	49,5	42	50	35
Entfernung vom Scheitel bis Nabel	26	24,5	27	26,5	—	18,5	21	17	23,5	28	25	—
Von der Sohle bis zum Nabel . .	14	16	13	11,5	—	8	10,5	7	26	14	25	—
Vom Proc. xiph. bis zum Nabel .	6	6,5	8,5	—	—	5	5,5	5	8,5	6	5,6	—
Brustumfang in Warzenhöhe . . .	28	27	28,5	—	—	22	25,5	20	32	28	31,5	—
Brustumfang unter den Achseln . .	24,5	28	30	28	—	22	24,5	18	31	28,7	31	—
Brustumfang an d. unteren Apertur	29	29	27	29,5	—	22,5	28	21	31,5	29	35,1	—
Grösster Bauchumfang	30	31,5	32	31,5	42	24	28	18	33	33	34	—
Umfang in Nabelhöhe	29,5	27,5	29	30	—	24	26	17	33	32	28,6	—
Umf. in Höhe d. Spinae ilei ant. sup.	24	25	27	—	—	22	24	13	26,5	23	27,7	—
Von der Symphyse bis zum Nabel.	7	7,5	7	4,8	—	5	4,5	3,5	7,5	7	5,2	—
Länge des Armes	12	12	12,5	12	11,5	6,5	9,5	6,5	21	13	16,3	11
Länge der Hand	3,5	3,5	4	—	—	2,5	3,5	3	6	3,5	6,2	3,5
Länge des Zeigefingers.	2	2	2	1,8	1,2	0,8	1,6	1,2	3	2	3,5	—
Länge der Hand ohne Finger . .	2	1,75	2	2,7	1,8	2	3	1,1	2,7	1,75	3,5	—
Umfang der Hand	8	8	8	8	—	4,5	5,5	5	8	7	9,5	—
Länge des Beines	10	12	13,5	11	12	5	9	8	21	12	21,5	11
Länge des Fusses	6	5	6	—	—	4,5	3,5	4	8	5	6,8	3,9
Umfang der Wade	12	—	14	12	—	11,5	13,5	6,5	11,8	10	10	—
Grösste Dicke des Oberschenkels .	16	19	18,5	18	—	13	13	11	17	14	17	—
Halsweite	16	18	15	18	—	23,5	19	12	18	18	71	—

Tabelle II.

Knochenmaasse ausser denjenigen des Schädels.

Fall:	I.	II.	III.	IV.	V.	VI.	VII.	VIII.	IX.	X.	XI.	XII.	XIII.	Norm
Körperlänge	40	40,5	40	38	40	26,5	31,5	24	49,5	42	50	35	42	50
Länge des Femur . . .	4,2	4,2	4,5	4,2	4,9,	2,5	3,8	4	9,5	5,3	9,4	5,7	6,8	9,8
Länge von dessen Diaphyse	3	3,2	2,8	—	2,6	1,6	2,5	2,5	7,3	3,2	6,7	—	3,8	7,2
Querdurchmesser der Diaphyse	0,6	—	0,7	0,8	0,65	0,7	0,7	0,5	0,65	0,5	0,6	—	0,6	0,8
Querdurchmesser d. oberen Femurepiphyse . . .	2	—	2	1,9	1,8	1,3	2,2	1,9	2,3	1,8	2,3	1,3	3,3	2,7
Querdurchmesser der unteren Femurepiphyse .	2,2	—	1,6	2	1,6	1,2	2,1	2,1	1,8	1,8	2,5	1,3	3,6	2,6
Länge des Humerus . .	3,2	—	—	—	4,4	2,4	4,1	3,8	—	—	8,0	4,9	6,4	8,0
Länge des Radius . . .	—	—	—	—	2,5	—	—	2	—	—	6,15	—	4,9	6,1
Länge der Ulna . . .	—	—	—	—	2,7	—	—	2	—	—	6,9	—	5,2	6,8
Länge der Tibia . . .	3,3	3,7	—	3,7	3,4 3,2	—	—	2,2	—	4,2	—	—	5,5	8,2
Länge der Diaphyse derselben	—	—	2	2,4	1,1 1,5	—	—	1,8	—	2,7	—	—	4	6,3
Länge der Clavicula . .	—	—	—	4	3,7	—	—	2,6	—	—	—	—	—	4,0
Länge des Sternum . .	—	—	5,2	4,5	—	—	—	—	—	—	—	—	7	—

II. Schädeluntersuchungen.

2 Typen der Gesichtsverbildung. Ueber die Beziehung der kretinenhaften Physiognomie zu Veränderungen am Schädelskelet und über das Vorkommen derselben ohne Verkürzung des Schädelgrundbeins.

Hierzu Tabelle III.

Bei der Untersuchung kam es in erster Linie darauf an, den Grund für die auffallendsten Gestaltsveränderungen des Gesichtes der vorerwähnten Fälle zu ermitteln. Hier lassen sich zwei Gruppen unterscheiden: Die eine Reihe von Fällen zeigt eine tiefe Einziehung der Nasenwurzel, die andere eine Abplattung, ein mangelhaftes Hervortreten der ganzen Nase. Diese beiden Typen der Gesichtsverbildung lassen sich zwanglos an der Reihe unserer Objecte differenziren.

Nach den bekannten Untersuchungen von Virchow über die Entwickelung des Schädelgrundes (1857) wissen wir, auf welchen Punkt wir unser Augenmerk zu richten haben; es war vor Allem nöthig, an Sagittalschnitten den Schädelgrund anschaulich zu machen. Hier ist es nach Virchow das von ihm benannte Os tribasilare, das Grundbein Sömmering's, der Fundamentalknochen, wie sich Hyrtl in seiner geistreichen Art ausdrückt, von dessen Entwickelung, Schädelform und Gesichtsbildung, sowie auch das Gehirn in hohem Maasse beeinflusst werden.

Es war für uns von ganz besonderem Interesse, dass diese durch umfangreiche Studien gewonnene Anschauung gerade an einem Objekt von Virchow auf die Probe gestellt worden war, welches in die Gruppe der Erkrankung gehört, mit welcher sich diese Arbeit beschäftigt. Bei einem „neugeborenen Kretin, der schon vollständig die typische Form dieser pathologischen Rasse besass“, konnte Virchow, wie er sagt, in grossen Störungen der Schädelbasis den Mittelpunkt der ganzen Reihe von Veränderungen in der äusseren Physiognomie und in dem inneren Zustande des Nervencentrums aufweisen (1856). Später (1858) konnte Virchow den Befund an einem Präparat der berliner Sammlung erneuern. Dieser angebliche „neugeborene Kretin“ wird uns nachher noch beschäftigen müssen. Er hat eine grosse Berühmtheit erlangt, aber auch eine nicht geringe Verwirrung angerichtet.

Das Os tribasilare setzt sich zusammen aus der pars basilaris ossis occipitis (Os basilare posterius) und den beiden Keilbeinen (Os basilare medium und anticum). Zwischen

dem vorderen und hinteren Keilbein liegt die Synchondrosis intersphenoidalis, welche zur Zeit der Geburt theilweise ossificiert ist, ohne jedoch eigentlich geschlossen zu sein. Wir haben diese Verhältnisse bei einem Foetus im 8. Monat (42 cm lang) bildlich dargestellt (s. Tafel IV). Die Synchondrosis intersphenoidalis (s i) hängt continuirlich mit dem Rostrum zusammen. Reste dieser Synchondrose konnte Virchow noch bis zum 13. Jahre mitten in dem Knochen nachweisen. Die Ossification des hinteren Keilbeinkörpers beginnt im 3. Monat unter der Fossa pituitaria; zu dieser Zeit findet man 2 kleine Kerne. Noch zur Zeit der Geburt ist der grösste Theil des Dorsum ephippii nebst den Proc. clinoides post. knorpelig. Die Synchondrosis spheno-occipitalis (s s—o) besteht lange; die vollständige Synostose zwischen Hinterhaupts- und Keilbein erfolgt meistens gegen das 18.—20. Lebensjahr. An die Existenz des Knorpels ist das Wachsthum der Knochen des Schädelgrundes gebunden, die Synostose setzt ihrer Entwickelung ein Ziel. (Virchow).

Virchow hat nun seiner Zeit (Gesammelte Abh.) in dem oben erwähnten Fall des „neugeborenen Kretins“ von 33 cm (s. Tabelle III) eine wichtige Unterstützung seiner Ansicht gefunden, dass die eigenthümliche, die Kretinen-Physiognomie charakterisirende starke Einziehung der Nasenwurzel auf einer Hemmung im Wachsthum der Schädelbasis beruht. Die Nasenwurzel steht so tief, weil ihre Unterlage nicht weit genug nach vorn vorgeschoben ist, und dies kann daran liegen, dass die Knochen der Schädelbasis (Grund-, Keil- und Siebbein) nicht ausgewachsen sind, was entweder durch praemature Synostose oder durch mangelhaftes Wachsthum für sich bedingt sein kann. In dem erwähnten Falle bestand eine Synostose der spheno-occipitalen Synchondrose, eine Verkürzung des Tribasilare von 3,7 auf 2,6 cm.

Die praemature Synostose am Os tribasilare wurde nun in den Fällen von sog. foetaler Rachitis, welche die dem Virchow'schen ‚neugeborenen Kretin‘ gleiche tiefe Einziehung der Nasenwurzel zeigten, immer wieder *) als die alleinige Ursache dieser Gesichtsverbildung angesprochen, eine Ansicht, auf deren Unrichtigkeit bereits von verschiedenen Seiten hingewiesen wurde (His, Klebs, Kirchberg-Marchand und neuerdings Paltauf) und welche, wenn man Virchow's eben citirte eigene Mittheilungen würdigt, gar nicht statthaft ist. — Klebs (Allgem. Path. S. 344) spricht sich folgendermassen aus: Nachdem er Virchow's Aeusserung citirt, dass er es noch immer nicht für ausgemacht ansehe, dass die Synostose eine nothwendige Bedingung des Kretinismus sei, sagt Klebs: „So sehr hieraus die vielseitige Auffassung und Erwägung aller Umstände hervorgeht, welche bei der kretinistischen Degeneration in Frage kommen, wurde der bestimmte Nachweis der fehlenden Knorpelwucherung erst viel später geliefert, nachdem das Offenbleiben zahlreicher Schädelnähte, von His gezeigt, darthat, dass nicht die Synostose als Ursache der kretinistischen Gestaltsveränderung angenommen werden kann. Ich konnte diesen Nachweis an demselben ‚neugeborenen Kretin‘ liefern, welchen Virchow beschrieben hatte, nachdem auch ich in Bern eine Reihe von Kretinenschädeln mit offenen Nahtfugen, einen davon mit vollständig knorpeliger Schicht zwischen hinterem Keilbein und Hinterhauptbein im Alter von einigen 20 Jahren, untersucht hatte. Als ich daher Gelegenheit fand, den neugeborenen würzburger Kretin zu untersuchen, überzeugte ich mich bald, dass auch schon bei dem Neugeborenen

*) z. B. von A. Baginsky l. p. c.

die fehlende Knorpelwucherung das eigentliche Kennzeichen kretinistischer Skeletbildung sei." Klebs hält, wie aus diesem Citat hervorgeht, jenen angeblichen neugeborenen Kretin Virchow's für einen echten Fall von Kretinismus congenitus.

Unsere Untersuchungen lehrten uns nun einmal Fälle kennen, in denen das Tribasilare fast ganz knorpelig war, dann aber solche, in denen keine oder nur eine ganz geringe Verkürzung des Tribasilare bestand und wo trotzdem die tiefe Einziehung der Nasenwurzel oder Abplattung der ganzen Nasengegend sich findet. In all diesen Fällen kann also der Grund hierfür nicht in einer praematuren Synostose des Tribasilare und in der zweiten Art von Fällen überhaupt nicht in dem „Fundamentalknochen" gelegen haben.

Aber auch in den Fällen mit eingezogener Nasenwurzel, in denen sich die praemature Synostose des Tribasilare fand, hat man, wie mich meine Untersuchungen lehren, viel zu einseitig sich damit begnügt, daraus nun allein die Einziehung zu erklären, und hat die Rolle anderer Theile vor dem Tribasilare dabei ganz übersehen, Theile, welchen ein nicht unbedeutender Antheil wohl fast immer zukommt und welche, wie einige meiner Beobachtungen lehren, durch ihr gehemmtes Wachsthum sogar allein die genannte Gesichtsverbildung zu veranlassen vermögen.

I. Gruppe.

Uebersehen wir die Reihe der in diese Kategorie gehörigen Fälle, so begegnen wir einer tief eingezogenen Nasenwurzel und Kretinenphysiognomie in den Beobachtungen I, II, III, IV, V, IX, X, XI.

Die Betrachtung der Maasse dieser Fälle auf dem medialen Sagittalschnitt ergiebt nun die überraschende Thatsache, dass eine bestehende vorzeitige Verknöcherung am Grundbein und zwar vorzüglich in der Synchondrosis spheno-occipitalis, für die Verkürzung der Schädelbasislänge und die bulldoggartige Einziehung der Nasenwurzel nicht allein verantwortlich zu machen ist, ja, dass die Synostose fehlen, die Länge des Tribasilare normal sein kann, trotzdem der bezeichnete Gesichtstypus besteht, wie das Fall XI zeigt. Gehen wir die 8 hierher gehörigen Fälle durch, so sehen wir (conf. Tabelle III):

A. Synostose mit starker Verkürzung am Tribasilare in Fall I, II, III, ~~VI~~ IV und X; die Verkürzung des ossificirten Tribasilare erreicht den höchsten Grad im Fall IV; hier beträgt die Länge 2,2 cm gegen 3,7, wie es nach Virchow als normal zu bezeichnen ist. Das Gefüge der Knochensubstanz ist ausserordentlich dicht, das Periost sehr derb. Das Tribasilare hat eine viel steilere Richtung als normaler Weise. Dementsprechend ist der Sattelwinkel *) kleiner als normal, beträgt im Fall I nur 114°, im Fall II 117°. Den Zustand der Verkleinerung dieses Winkels kann man nach Virchow als Kyphose des Schädelgrundes bezeichnen. — In dem Verhältniss des Sattelwinkels zum Nasenwinkel sehen wir eine Be-

*) Unter Sattelwinkel ist der Winkel der Ebene der Pars basil. occip. gegen die Ebene des Doppel-Keilbeins verstanden. Dieser Winkel nimmt vom 3. Monat des Foetus bis zur Geburt zu — erreicht dann 155° und nimmt dann bis zur Pubertät an Grösse allmählich ab.

stätigung des von Virchow zuerst aufgestellten Gesetzes, dass diese Winkel in umgekehrtem Verhältniss zu einander stehen.

Die übrigen, in der Tabelle III aufgeführten Maasse zeigen in den Fällen I, II, III und X eine ziemliche Uebereinstimmung mit dem von Virchow mitgetheilten Falle. Nur in einigen Maassen sehen wir Unterschiede, so in der Entfernung der Nasenwurzel vom Tuberculum ephippii; nur Fall I zeigt dasselbe Maass — 3,2 cm — wie der Virchow'sche Fall, während Fall II, III, X nur 2,4 cm, 2,8 cm, 2,4 cm aufweisen. — Ferner ist die Entfernung der Nasenwurzel vom Oberkieferboden, welche in dem Falle von Virchow nur 2 mm von der Norm entfernt bleibt und 2,1 cm beträgt, in den Fällen I und II viel geringer, 1,3 und 1,5 cm. Auch die Länge des Siebbeins bleibt, wie die Tabelle zeigt, hinter dem Virchow'schen Maass zurück. In den Fällen I, II, III ist dann noch die Niedrigkeit der Nasenscheidewand besonders bemerkenswerth (die senkrechte Höhe der Nasenscheidewand in der Linie durch den Scheitel der Crista galli nimmt dann nachher in den Fällen IX, X, XI successive zu).

Es sind also ausser der Verkürzung, welche die Schädelbasis durch die Synostose des Tribasilare erleidet, sehr bemerkenswerthe Verkürzungen in denjenigen Theilen zu notiren, welche vor dem Tribasilare gelegen sind. Dass der Verkürzung dieser Theile ein wesentlicher Antheil an der Gesichtsbildung bei den hierher gehörigen Fällen zukommt, dürfte ohne Weiteres einleuchten; das prognathe Profil bekommt ja, abgesehen von der Einziehung der Nasenwurzel, welche ebensowohl durch Kürze des Siebbeins wie durch Verkürzung des Tribasilare durch praemature Synostose bedingt sein kann, hauptsächlich durch die Kürze der Entfernung der Nasenwurzel vom Oberkieferboden jene Nüance, welche den kretinenartigen Gesichtsausdruck vervollständigt, nämlich die Kürze der oberen Gesichtsgegend bei relativer Breite des Gesichts.

B. Keine oder nur geringe Verkürzung des Tribasilare bei eingezogener Nasenwurzel und Kretinenphysiognomie wie in den Fällen unter A. Fälle IX und XI.

Diese beiden Fälle sind nicht nur wegen der Verhältnisse am Schädel und zwar vorzüglich am Tribasilare besonders zu betrachten, sondern auch durch die Befunde am übrigen Skelet, vornehmlich durch die geringe, auf Kosten der Epiphysen stattfindende Verkürzung der Knochen ausgezeichnet.

Im Falle IX ist der Foetus 49,5 cm lang, also beinahe als normal lang zu bezeichnen. Das Tribasilare ist nur um 2 mm verkürzt. Die Synchondrosis spheno-occipitalis ist 2 mm breit und hängt mit dem Dorsum ephippii zusammen. Zwischen hinterem und vorderem Keilbein ist ein 3 mm langer, 1 mm breiter Knorpelstreif. Das Gefüge der verknöcherten Theile des Tribasilare ist dicht, das Periost sehr dick. Die Schädelbasislänge beträgt 5,9 cm gegen 6,4 — 7,0 cm der Norm. Das Siebbein ist 2,0 cm lang, also um 0,3 cm zu kurz. Viel bedeutender ist schon die Verkürzung der Entfernung von der Nasenwurzel — Synchondrosis sphenooccipitalis; die Verkürzung beträgt 1,0 cm. Die Entfernung von der Nasenwurzel bis zum Tuberculum ephippii beträgt 3,2 gegen 3,8 der Norm. Der Sattelwinkel ist weniger gestreckt wie normal, die Nasenwinkel etwas vergrössert. Die Entfernung der Nasenwurzel vom Oberkieferboden ist um 0,5 cm kürzer als normal.

Im Fall XI ist der Foetus 50 cm, also normal lang. Das Tribasilare ist normal lang, Die Synchondrosis spheno-basilaris ist 2 mm breit und hängt mit dem Dorsum ephippii continuirlich zusammen; zwischen hinterem und vorderem Keilbein ist eine 1,5 mm breite Synchondrose. Der auf dem sagittalen Medianschnitt getroffene Knochenkern im hinteren Keilbein misst 1 cm, derjenige im vorderen 0,6 cm. Die knöchernen Theile sind sehr hart. Die Schädelbasislänge beträgt 6 cm gegen 6,4 — 7 der Norm. Die Länge des Siebbeins bleibt 0,4 cm hinter dem Normalen zurück. Hierin liegt, ebenso wie in Fall IX, einer der Schwerpunkte der Maassdifferenzen; sodann in der Entfernung von der Nasenwurzel bis zur Synchondrosis und ferner in der Entfernung von der Nasenwurzel bis zum Tuberculum ephippii; erstere Entfernung beträgt 4,2 cm, letztere 2,8 gegen 5,0 und 3,8 der Norm; weiterhin in der Entfernung der Nasenwurzel vom Oberkieferboden, welche 1,6 beträgt gegen 2,3 normal; auch ist die geringe Höhe der Nasenscheidewand, 2 cm, bemerkenswerth. Der Sattelwinkel ist kleiner wie normal, beträgt 136° (gegen 155° normal); es besteht also eine geringe Kyphose des Schädelgrundes; dabei ist die Länge des Tribasilare normal, ein Verhalten welches beweist, dass hier vielmehr die Verkürzung aller der vorhin aufgeführten Theile vor dem Tribasilare als dieses selbst den wesentlichen Antheil an der vorliegenden Gesichtsdeformität hat. Jedenfalls beweist aber der Fall, dass es nicht gerechtfertigt ist, wenn man, wie das von verschiedenen Seiten geschehen, aus der tief eingezogenen Nasenwurzel ohne Weiteres den Rückschluss auf Verkürzung des Tribasilare durch prämature Synostose wagt.

II. Gruppe.

Fall VI, VII, VIII.

Betrachten wir die Fälle der II. Gruppe, so haben wir in der Physiognomie einen nicht unwesentlichen Unterschied gegenüber den vorhin besprochenen Fällen. Diese Fälle zeigen, wie die Profile der Durchschnitte (s. Fig. VI³, VII, VIII⁶) deutlich illustriren, keine markirte Einziehung der Nasenwurzel, sondern vielmehr eine Abplattung der ganzen Nase, sodass die Oberlippe mit ihrem Filtrum stark vorspringt *) — Der Durchschnitt des Schädels von Fall VI³ zeigt die grösste Abplattung der Nase und nur eine seichte Einsenkung in der Gegend der Nasenwurzel, senkrechte Stellung der Nasenbeine. Die Gegend des Tribasilare ist ganz verschieden gegenüber den Fällen der I. Gruppe; anstatt der Sclerose und steilen, winkligen Stellung sehen wir eine flache gestreckte Richtung des wenig ossificirten, auffallend weichen „Fundamentalknochens“. Derselbe ist fast ganz knorpelig. Die Keilbeine lassen sich nicht genau begrenzen, besonders das vordere nicht, welches ohne Grenze in den weichen, trüben, grauröthlichen Knorpel des Siebbeins und der Nasenscheidewand übergeht. In der Keilbeingegend findet sich nur ein Knochenkern (K), von rundlicher, zackiger Gestalt, von kaum 3 mm Durchmesser, ziemlich krümelicher Beschaffenheit. Dieser Knochenkern scheint seiner Lage zum Dorsum ephippii

---

*) Einen Fall der Art beschreibt Marchand (l. c.) und Paltauf (letzterer ohne jedoch des Profils genauer Erwähnung zu thun).

nach zu urtheilen, dem hinteren Keilbeinkörper anzugehören *). Zwischen ihm und dem knöchernen Basilartheil des Hinterhauptbeins (o) liegt die ausserordentlich breite, weiche Spheno-occipital-Synchondrose. Der gefässreiche Knorpel ist allenthalben so gallertig weich, dass er auf dem Schnitt einsinkt und von dem anstehenden Perichondrium wie von einem Rahmen umgeben wird; der Knochenkern des hinteren Keilbeins ragt wie eine Insel aus dem eingesunkenen Knorpel hervor. Die Nasenscheidewand ist auffallend niedrig und sie ragt nach vorn sehr wenig vor, endigt daselbst fast halbkreisförmig.

Die Extremitätenknochen dieses Falles sind in der Diaphyse porös, die kürzesten sämmtlicher in Tabelle II aufgeführten Fälle.

Fall VII zeigt eine deutlichere Configuration der Schädelbasis. Der Sattelwinkel ist weniger flach wie im vorgehenden Fall. Die Synchondrose zwischen hinterem Keilbein und Pars basilaris occipitis ist sehr breit und weich. Der Knochenkern (K) im hinteren Keilbein ist bedeutend grösser wie im Fall VI, nicht zackig und nicht sehr porös. Dorsum, tuberculum und sella ephippii sind deutlich zu unterscheiden. Die knorpeligen Theile sind so durchfeuchtet und weich, dass sie ähnlich wie im Fall VI einsinken, besonders deutlich wird das, wenn man die Theile an der Luft kurze Zeit eintrocknen lässt. Die Beschreibung ergiebt sich im Uebrigen aus der Fig. VII^3 und Tabelle III.

Die Extremitätenknochen dieses Falles sind durch weiche, ausserordentlich stark vascularisirte Epiphysen ausgezeichnet; die Diaphysen sind sclerosirt (s. Fig. VII^1, ^{2}).

Fall VIII (s. Fig. VIII^7) zeigt auch im vorderen Keilbein einen Knochenkern (K^1) von der Grösse desjenigen im hinteren Keilbein vom Fall VI. Der Knochenkern im hinteren Keilbein (K^2) misst im grössten Durchmesser 0,6 cm; er ist zackig begrenzt und porös; die knöcherne Pars bas. occ. ist ein wenig sclerotisch und unregelmässig gegen die breite, weiche Synchondrose abgesetzt. Die ganze Configuration des Tribasilare ist in Folge der Weichheit des gequollenen Knorpels unregelmässig gestaltet, wenn auch nicht in dem Grade, wie im Fall VI. Der Sattelwinkel ist im Gegensatz zu Fall VI und VII verkürzt auf 140°. Wenn wir trotzdem in den drei Fällen eine fast völlige Uebereinstimmung des Profils sehen, so geht daraus hervor, dass das Grundbein resp. der Winkel desselben hier keinen entscheidenden Einfluss auf den Typus des Gesichtsbaues gewonnen hat, sondern dass dieser das Resultat der gehemmten Entwickelung der vor dem Tribasilare gelegenen Theile ist.

Die Extremitätenknochen dieses Falles (s. Fig. VIII$^{1, 2, 3, 4}$) zeigen einen geringeren Grad der Knorpelerweichung wie Fall VII; die Epiphysen sind hauptsächlich am Uebergang in die Diaphyse sehr weich, die Diaphyse ist stark geknickt und in der Mitte sclerosirt. — Fall XII zeigt im Profil des Gesichts wie im Verhältniss des Tribasilare eine grosse Aehnlichkeit mit Fall VII (s. Fig. XII); allerdings sind die knorpeligen Theile nicht so weich wie in dem genannten Fall. Die Maasse des vorliegenden Falles zeigen am Schädel (s. Tabelle III) eine grosse Uebereinstimmung mit Fall VIII,

---

*) Um sicher zu beurtheilen, dass im vorderen Keilbein wirklich kein Knochenkern sitzt, muss man genau sondiren, da derselbe sich aus 2 seitlichen Anlagen, welche oft bis zum 6. Monat getrennt bleiben, entwickelt; diese seitlichen Anlagen werden, wenn der Schnitt genau median geführt ist, natürlich nicht auf demselben erscheinen.

während die Extremitätenknochen sowohl durch ihre grössere Länge, als auch durch ihre schlanke Gestalt erheblich von denen der drei zuletzt genannten Fälle abweichen.

Die mikroscopische Untersuchung der spheno-basilaren und intersphenoidalen Synchondrose liess in allen Fällen ein ungeordnetes Knorpelwachsthum (Chondrodystrophia foetalis), eine mangelhafte Ossificationswucherung (Reihenbildung) erkennen. Während in einigen Fällen jedoch ein ziemlich lebhaftes, wenn auch ungeordnetes Wachsthum des Knorpels zu constatiren ist, die Knorpelzellen dicht an einander gedrängt, verschieden gestaltet erscheinen, oder aber reichliche Gruppen bildend, in glasiger, weicher Grundsubstanz zusammen liegen (VI, VII, VIII), ist in anderen Fällen (I, II, III, XII) die Zwischensubstanz mehr homogen, hyalin, die Zellen sind viel weniger reichlich, meist spindelig und unregelmässig durch einander gelagert. Letztere Form wäre als hypoplastische, erstere als hyperplastische und in den Fällen mit weicher Grundsubstanz als malacische Chondrodystrophie zu bezeichnen.

Der Schädel von Fall V nimmt in mancher Hinsicht eine Sonderstellung ein, die seine besondere Betrachtung nothwendig macht.

Der fronto-occipitale Durchmesser beträgt mit den Weichtheilen gemessen 10 cm, der biparietale 8, der senkrechte Durchmesser 6,2 cm. Nachdem die Weichtheile abpräparirt sind, fällt zunächst eine so völlige Synostose in der Gegend der Sagittalnaht auf, dass diese Naht überhaupt nicht mehr zu erkennen ist. Ferner zeigt sich eine Synostose der Seitenwandbeine mit der Hinterhauptschuppe, wodurch der Schädel nach hinten sehr spitz ausläuft. Dabei zeigt sich der Knochen in den bezeichneten Verwachsungslinien sowohl zwischen den Seitenwandbeinen, wie zwischen diesen und der Hinterhauptschuppe in eigenthümlicher Weise von zahlreichen Lücken oft geradezu siebartig durchbohrt. Die perforirten Stellen sind zugleich nach Aussen stark vorgestülpt, sodass die zackigen Ränder an manchen Stellen kelchartig klaffen. Vom Inneren des Schädels aus bilden die aufgeworfenen Stellen tiefe Gruben. 7,5 cm nach hinten von der Mitte der Kranznaht in der Mittellinie gelegen ist eine Stelle, gleichfalls nach Aussen klaffend, nach welcher die Knochenkanälchen der vorderen grösseren Partie der synostotischen Parietalia gerichtet sind, wodurch eine streifige Beschaffenheit des Knochens entsteht, während die hinteren Partieen der Seitenwandbeine spongiös aussehen und keine bestimmte Richtung der weiten Kanälchen zeigen.

Die Hinterhauptschuppe zeigt keine regelmässige Linea semicircularis sup. noch inf., sondern nur unregelmässige, reliefartige Erhebungen; die Schuppe ist annähernd viereckig, 4 cm lang und 4,2 cm breit.

Das Foramen occipitale ist rhombisch gestaltet, der längte Durchmesser beträgt 1,7 cm, der Breitendurchmesser 1,8 cm. An seiner Bildung betheiligen sich hier nur die paarigen Seitenstücke und das Grundbein, während ein Manubrium squamae occipitis (Virchow), der verschmälerte Theil der Schuppe, welche normaler Weise zwischen den Seitenstücken zum hinteren Hinterhauptlochsrand reicht und circa 1 cm breit ist, gar nicht besteht.

An den knöchernen Theil der Pars basilaris occip., der 1 cm in der Mittellinie lang ist, setzt sich vorn eine Synchondrose von 3,5 mm Längsdurchmesser; nach vorn von derselben liegt ein 0,7 cm langer und ebenso breiter Knochenkern, der bis in den Grund der Hypophysengrube nach

oben geht. Die Synchondrose setzt sich in den Deckknorpel und die Processus clinoid. post. fort. Die beiden kleinen Keilbeinflügel sind verknöchert und ausserordentlich hart.

Das Foramen opticum ist beiderseits in normaler Grösse vorhanden. — Die grossen Keilbeinflügel sind gut entwickelt. Im vorderen Keilbeinkörper ist ein über linsengrosser Knochenkern.

Die Entfernung von der Sattellehne zur Crista galli beträgt 2,5 cm.

Vomer und Nasenscheidewand sind 3 cm lang. Die Höhe der Nasenscheidewand beträgt in der durch die Crista galli führenden Senkrechten 1,8 cm.

Die Deckknochen des Schädels sind stark ossificiert, dünn, von zahlreichen Gefässkanälchen durchsetzt. Die Fontanellen sind sämmtlich weit.

Der Schädel ist also ausgezeichnet durch die vorzeitige Ossification der Sagittalnaht und der Lambdanaht. Es besteht eine auf die hintere Schädelhälfte wesentlich beschränkte Kraniostenose, eine partielle Microcephalie, wobei, offenbar durch eine compensatorische Erweiterung der vor der Conorarnaht gelegenen Theile, die Difformität ohne erhebliche Volumsverminderung des Cavum cranii besteht. Nach der von Virchow*) gegebenen Eintheilung der pathologischen Schädelformen wäre der vorliegende Schädel zu den Keilköpfen, den Sphenocephalen, zu rechnen, einer seltenen Form, deren Virchow (l. c. S. 909) eine einzige erwähnt.

Abgesehen von dieser Verbildung an den Schädeldeckknochen besteht eine Einziehung der Nasenwurzel, welche ohne praemature Synostose des Tribasilare zu Stande gekommen ist und dem Gesicht, wie die Fig. V[1] zeigt, das prononcirte Bulldoggaussehen giebt. Hierdurch wird der Fall der I. Gruppe nahegerückt. Die Einziehung der Nasenwurzel ist hier wie dort auf ein mangelhaftes Wachsthum der vor dem Tribasilare gelegenen Theile zurückzuführen.

Wir haben demnach neben einander einen zweifelsohne als entzündlich anzusehenden Process der an den Nähten des Schädeldaches zu praematurer Ossification führte und auf der anderen Seite einen hypoplastischen Vorgang an den knorpeligen Theilen vor dem Tribasilare, das heisst an den Theilen des Gesichtsschädels, welche man als Nasenoberkiefertheile zusammenfassen kann.

Wir sehen also auch hier eine Bestätigung für die oben ausgesprochenen Anschauungen, 1. dass die Nasenoberkiefertheile zwar in ihrer Entwickelung von der Schädelbasis abhängig sein können, der Art, dass sie bei praematurer Synoste an dem Tribasilare oder bei mangelhaftem Wachsthum desselben nicht genügend nach vorn geschoben werden, sodass die Nasenwurzel eingezogen erscheint; — dass aber 2. mangelhaftes Wachsthum der vor dem Tribasilare gelegenen knorpeligen Skelettheile allein ebendenselben Effect hervorbringen kann, wobei also das Tribasilare unverändert in Bezug auf sein Wachsthum sich verhalten kann.

*) Ges. Abh. S. 898, 899 und 909.

Tabelle III.

Maasse an den sagittalen Medianschnitten der Schädel.

Bezeichnung der Fälle und Körperlänge:	I 40	II 40,5	III 40	IV 38	VI 26,5	VII 31,5	VIII 24	IX 49,5	X 42	XI 50	XII 35	**) 33	normal	XIII 40
1. Vom vorderen Umfang des Foram. occ. magn. — Tuberculum ephippii	2,2	2	2	—	—	2	2,2	2,5	2,2	3,5	2	2,2	2,6	1,4
2. — hinterer Umfang der Fossa pituitaria . .	1,8	1,6	1,6	—	1,5	1,9	1,6	2,2	1,7	2,5	1,7	1,9	2,15	1
3. — Ansatz der Spina nasalis anterior . . .	4,8	4,6	4,7	—	3,7	4,3	3,2	6,2	5,4	6,2	4	5,7	6,2	5
4. — Ansatz der Nasenbeine (Schädelbasislänge) .	4,9	4,6	4,5	4,6	4,6	4,8	3,6	5,9	5	6	4,3	4,8	6,4 7*)	4,8
5. Von der Nasenwurzel — zur Synchondrosis spheno-occipitalis	3,7(?)	3,2(?)	3,2(?)	—	3,5	3,5	2,7	4	3,7(?)	4,2	3	4	5	4,1
6. — zum Tuberculum ephippii:	3,2	2,4	2,8	—	2,4	2,6	—	3,2	2,4	2,8	2,5	3,2	3,8	3,8
7. Länge des Tribasilare	2,5	2,5	2,3	2,2	—	3,2	2,7	3,5	2,8	3,7	2,2	2,6	3,7	**3,6**
8. Von der Nasenwurzel (hinten) horizontal bis zum Occiput (innere knöcherne Grenze)	9,4	9	8,9	8,6	8,5	8,6	6,1	10	8,8	11	6,4	—	—	9,2
9. Senkrechte Höhe von der Mitte des Tribasilare zum Scheitel (inn. knöcherne Grenze	7	—	7,5	—	—	6,2	5,4	6,2	12,5	8	6	—	—	—
10. Hint. Begrenzung des Foram. occ. magn. — Dorsum ephippii . .	2	2,2	2,1	2	2,7	—	2	3,1	2	4	2,2	—	—	2,6
11. Dorsum ephippii — Knöcherne Nasenwurzel (vord. Grenze) . .	4	3,8	4	4	3,3	3,5	2,7	4,2	3,7	4,3	3,1	—	—	4,3
12. Länge der Nasenscheidewand . .	3,2	3	3,5	—	2	2,5	1,6	3,3	3,2	3,2	2,3	—	—	3,5
13. Höhe der Nasenscheidewand in der Senkrechten durch die Crista galli	1,8	1,7	1,8	—	1,3	2,1	1,4	2,2	2,3	2,0	1,8	—	—	**2,5**
14. Entfernung der Nasenwurzel vom Oberkieferboden	1,3	1,5	—	—	1,5	1,5	1,3	1,7	—	1,6	1,4	2,1	2,3	1,9
15. Siebbeinlänge	1,9	1,6	—	—	1,25	1,4	1,3	2,0	—	1,9	1,3	2,2	2,3	**2,4**
16. Sattelwinkel	114°	117°	—	—	160°	156°	140°	138°	—	136°	140°	109°	155°	—
17. Nasenwinkel . . . . (B A C)	70°	75°	—	—	46°	62°	60°	76°	—	87°	63°	85°	67°	—
18. Winkel am Oberkiefer . . . . (C B D)	107°	86°	—	—	99°	84°	85°	96°	—	92°	92°	97°	89°	—
19. Winkel des Clivus gegen das Hinterhauptsloch (E F¹ G)	122°	135°	—	—	121°	115°	94°	129°	—	139°	116°	116°	139°	—
20. Winkel am Hinterhauptsloch (davor od. dahinter) (A C B)	20°	40°	—	—	39°	40°	49°	30°	—	25°	30°	22°	29°	—
21. Zungenlänge	—	3,7	—	4,3	3,3	2,6	1,8	4,6	—	3,6	2,5	—	—	2,7

**) Fall von Virchow (Entw. des Schädelgrundes). Die in der Rubrik „Normal“ aufgeführten Maasse nach Virchow ebendaselbst, desgl. die Maassbestimmungen 1 — 6 und 16 — 20.

*) Eigene Messung übereinstimmend mit dem Maass von Neumann.

In der Monographie von Paltauf „Ueber den Zwergwuchs“ finden wir eine kurze Notiz über die Schädelbefunde von einer Anzahl Fälle von sog. foetaler Rachitis, welche Paltauf besonders in Hinsicht auf die Beurtheilung des Virchow'schen congenitalen Kretinismus mittheilt (l. p. c. S. 62. 63). Ich darf es nicht unterlassen, die Befunde von Paltauf ausführlicher zu citiren, da sich dieselben mit meinem Material zu einer so gewaltigen Summe vereinigen, dass die Lehre von der sog. foetalen Rachitis am Schädel dadurch in einer ausnehmend gründlichen Weise fundirt erscheint.

In der Mehrzahl von Paltauf's Fällen fand sich „der dem kretinenhaften ähnliche Gesichtsausdruck und Bau“. Die Schädelbasis zeigt hierbei rücksichtlich der fraglichen Knochen und Fugen wechselnde Verhältnisse. Ich sah Fehlen der Fissura intersphenoidalis, theilweisen Verschluss der spheno-basilaren Fuge, endlich Offensein beider dieser Fugen, wie auch anderer basaler Nähte; in anderen Fällen auffallend weite Fugen mit sehr reichlich zwischengelagerten Knorpelplatten; endlich ein vollständiges Ueberwiegen der Knorpelsubstanz über die knöcherne und zwar in der Weise, dass z. B. das Keilbein fast nur aus einer Knorpelmasse bestand, während sich nur von unten her ein niedriger kleiner Knochenkern erhob und so eine Andeutung der beiden Knorpelfugen markirte; ja an einem Specimen solcher Missbildung, die durch ein ganz besonderes Missverhältniss zwischen dem in gewöhnlicher (Neugeborenen) Grösse vorhandenen Schädel und Rumpf und den auffallend kleinen Extremitäten ausgezeichnet war, dabei gut ossificirte Diaphysen, kräftig ausgebildete Schädelknochen besass und von einer so typischen kretinistischen Gesichtsbildung war, dass es in dieser Hinsicht dem Virchow'schen „angeborenen Kretin“ absolut glich, fand sich nur eine eben sichtbare dünne kurze Knochenspange als Grundbein, ein kaum hanfkorngrosser hinterer Keilbeinknochenkern, während alles andere durch weiche Knorpelmasse ersetzt war; dabei war die Schädelbasis, i. e. Keil-, Sieb- und Grundbein auch sehr schmal.

„Wir müssen aus alledem den Schluss ziehen“, sagt Paltauf, „dass die praemature Synostose des Keil- oder Grundbeines bei Kindern mit äusserlich kretinistischem Habitus nicht die einzige Ursache für den letzteren abgiebt; die Synostose kann sich ausser auf die genannten auch auf die übrigen Nähte der Schädelbasis erstrecken; die ganz gleiche kretinistische Gesichts- und Körperbildung kann auch ohne Nahtverschliessung bei einem so zu sagen entgegengesetzten Zustande der basalen Fugen nebst gleichzeitiger Kleinheit, Verkrümmung, ja Fehlen der Kerne für die Körper der drei Schädelwirbel angetroffen werden.“

Fast zu allen diesen Befunden von Paltauf kann ich analoge Beobachtungen aus der Reihe meiner Fälle vorführen. Beobachtungen jedoch, welche meinen Fällen IX und XI gleichkämen, wo also das Tribasilare fast oder ganz normal war, und dennoch eine tiefe Einziehung der Nasenwurzel bestand, begegnen wir bei Paltauf nicht.

Auf die genauere physiognomische Unterscheidung der Fälle scheint Paltauf keinen Werth gelegt zu haben; doch möchte ich vermuthen, dass dieselbe auch in diesen Fällen zu treffen gewesen wäre.

In dem Fall, den Paltauf ausführlich erwähnt und welcher in der Gesichtsbildung so sehr dem Virchow'schen „neugeborenen Kretin“ glich, würde ich nach der Beschreibung der

Schädelbasisknochen denselben Typus der total abgeplatteten Nase vermuthet haben, wie ihn unsere Fälle VI, VII, VIII und auch der Fall von Kirchberg-Marchand zeigen.

Uebrigens sind die Angaben von Paltauf etwas zu kurz, als dass ein Vergleich im Einzelnen sich durchführen liesse.

Jedenfalls aber ist, wenn man die Beobachtungen von Paltauf mit meinen Untersuchungen zusammenhält, der Schluss gerechtfertigt, dass der kretinenhafte Gesichtsausdruck von sehr verschiedenartigen Veränderungen am Schädelbasis- und Gesichtsskelet abhängen kann, jedenfalls nicht immer der praematuren Synostose am Tribasilare zu seinem Zustandekommen bedarf.

III. Gruppirung der Fälle eigener Beobachtung.

Der histologische Charakter der Veränderungen des Skeletes.

Ueberblicken wir die stattliche Zahl der aufgeführten Fälle, so lassen sich dem Aussehen nach und in Bezug auf das histologische Verhalten verschiedene Gruppen unterscheiden:

Die erste Gruppe hat ihre typischen Repräsentanten in den Fällen I, II, III, IV, X. Bei allen diesen Früchten ist die Körperlänge bedeutend hinter der Norm zurückgeblieben, der Kopf unverhältnissmässig gross, der Leib dick und kurz, die Extremitäten sehr kurz, von gewulsteten dicken Weichtheilen wie mit einem zu weiten Gewand umgeben. Der Thorax ist in seiner unteren Apertur weit, im übrigen eng; am Uebergang von den knöchernen in die knorpeligen Rippen sind Verdickungen vorhanden, welche eine gewisse Aehnlichkeit mit dem rachitischen Rosenkranz bedingen.

Die knorpeligen Theile des Skelets sind im Allgemeinen von guter Consistenz und unterscheiden sich bei macroscopischer Betrachtung nur durch reichlichere Gefässzüge in ihrem Innern von der Norm.

Der Gesichtstypus dieser Fälle ist ein einheitlicher: die Nasenwurzel tief eingezogen. Die Lider gewulstet und die Augenöffnungen dadurch geschlitzt aussehend, der Mund breit, von wulstigen Lippen umrahmt, die Wangen sehr dick. Diesen Typus findet man in der ausgesprochenen Weise bei dem endemischen Kretinismus ausgebildet*).

Die zweite Gruppe hat ihre Vertreter in den Fällen VI, VII, VIII. Aeusserlich bieten die Fälle eine grosse Aehnlichkeit mit denen der ersten Gruppe, nur in der Gesichtsbildung ist ein deutlicher Unterschied, wie ein Blick auf die Profildurchschnitte lehrt: die Nasengegend als Ganzes tritt nicht hervor, die Nase ist abgeplattet, während sie in den Fällen der ersten Gruppe an der Nasenwurzel tief eingezogen erscheint.

Diese Unterschiede in der Gesichtsbildung entsprechen Verschiedenheiten in der Bildung des Schädels, welche in dem vorigen Abschnitt im Zusammenhang besprochen wurden.

*) Siehe die treffliche Beschreibung der Kretinenphysiognomie bei Klebs (Beobachtungen und Versuche über Kretinismus. Arch. f. experim. Path. Bd. 2 1874, S. 72).

Die knorpeligen Theile des Skelets sind von auffallend weicher Beschaffenheit. Der Grad der Erweichung ist verschieden, ebenso wie das Grössen-Verhältniss der Epiphysen zu den Diaphysen.

Im Fall VIII (s. Abbildungen) sehen wir gewissermaassen den Uebergang von der ersten zur zweiten Gruppe; nur die der Diaphyse zunächst gelegenen Theile der Epiphysen sind ganz weich, während die Enden eine festere Beschaffenheit des Knorpels zeigen. — In den Fällen VI und VII zeigt der Knorpel die grösste Weichheit, dunkelgraurothe Färbung, zahlreiche Gefäss- und Bindegewebsstreifchen in seinem Innern; während im Fall VI die Epiphysen ausserordentlich klein sind, zeigt Fall VII eine bedeutende Ausdehnung im Vergleich zur Kürze der Diaphyse. Der Knorpel hat hier die Neigung zu einer nicht im typischen Sinne zur Verwerthung kommenden Hypertrophie. — An dem Perichondrium ist vielfsch eine lebhafte Wucherung zu erkennen, welche die Knorpelsubstanz oft zu verdrängen scheint (s. Tabelle II).

Die Fälle IX und XI haben trotz einer ziemlich grossen äusseren Unähnlichkeit, welche in einer viel grösseren Länge der Röhrenknochen besteht, sowohl dem Schädeltypus nach als auch rücksichtlich ihres histologischen Verhaltens nahe Beziehung zur ersten Gruppe, während Fall XII, ebenfalls durch längere, schlanke Knochen ausgezeichnet, eine aparte Stellung beansprucht, hinsichtlich des Schädeltypus den Fällen der zweiten Gruppe nahe steht, dem Verhalten seiner Epiphysen nach jedoch der ersten Gruppe sich anfügen lässt. Fall V, auch durch einige Besonderheiten ausgezeichnet, steht verbindend zwischen den beiden Extremen.

Bei Betrachtung der Diaphyse der Röhrenknochen der gesammten Fälle zeigt sich ein sehr verschiedenes Verhalten; zunächst sehen wir verschiedene Grade von Verbiegung, von spitzwinkliger Knickung (Fall VIII) bis zu sanfter Krümmung (Fall X, XII) und schliesslich geradem Verlauf (Fall IX, XI), der Norm fast gleich kommend. — Ferner zeigt die Diaphyse sehr verschiedene Grade der Verkürzung; auch hier sind wir durch unser Material in den Stand gesetzt, von der grössten Verkürzung (Fall VI) eine Reihe fast bis zur normalen Länge (Fall IX und XI) aufzustellen. — Drittens unterscheiden sich die Diaphysen durch Verschiedenheit in der Härte und Dichtigkeit; in einigen Fällen fehlt jede Andeutung von Markhöhle, wenigstens in den mittleren Partieen, während andere, (cfr. Fall VI), eine poröse Diaphyse, wenigstens an den grösseren Röhrenknochen besitzen.

Im Fall V ist die periostale Knochenbildung auffallend unregelmässig (s. Abbildungen). Hinsichtlich des Knorpels zeigt dieser Fall sowohl an den verschiedenen Knochen einmal die histologischen Eigenthümlichkeiten der ersten, das andere Mal der zweiten Gruppe, derjenigen also mit hartem und derjenigen mit weichem Knorpel. Es ist dieser Fall daher ein wichtiges Bindeglied, welches die beiden scheinbar auf verschiedenartigen Veränderungen beruhenden Gruppen vereinigt und ihre innere Zusammengehörigkeit illustrirt.

Zur mikroscopischen Untersuchung wurden die Knochen der Art behandelt, dass entweder vom unentkalkten Präparat Schnitte mit dem Rasirmesser, der Scheere oder dem Gefriermikrotom angefertigt wurden, oder die Knochen wurden vorher entkalkt. Zur Entkalkung diente Chromsäure, oder, was sich als besonders schonend erwiess, da sie gleichzeitig auch härtet und fixirt, gesättigte wässerige Picrinsäurelösung; nöthig ist bei dieser Methode, welche sehr allmählich, vor-

sichtig entkalkt, das Präparat nachher mehrere Tage gründlich zu wässern, weil sonst eine Doppelhärtung mit Haematorylin und neutralem Carmin (Strelzoff*) nicht gut gelingt. Beschleunigen kann man die Entkalkung durch Zusatz von 2—5 % Salpetersäure, wodurch die Färbbarkeit nicht beeinträchtigt wird. Nach dem Wässern wurden die Präparate in Alkohol entwässert und in Celloidin eingebettet. Zur Färbung der Schnitte dienten ausser der Strelzoff'schen Doppelfärbung Haematoxylinalaun und Eosin, welche sich als vorzüglich herausstellten und der Strelzoff'schen annähernd gleichwerthig ist; Alauncarmin und Picrinsäure gaben auch brauchbare Bilder für manche Zwecke. — Durchfärben der Stücke ist weniger geeignet. Ebenso wenig ist Einbettung in Paraffin zu empfehlen, weil die Präparate dabei leicht schrumpfen und überhärtet werden. Mit Celloidin erlangt man sicher gute Präparate.

Das mikroscopische Verhalten der Knochen der Fälle von Gruppe I.

a) Betrachten wir zunächst die Uebergangszone des Epiphysenknorpels zur Diaphyse am Femur, so sehen wir eine mehr oder weniger regelmässige, ganz fein zackige Grenze zwischen Knorpel und Diaphyse, welche bei Färbung mit Haematoxylin und Eosin oder Carmin sehr deutlich sich durch blaue Färbung abhebt und als die obere Grenze der provisorischen Verkalkungszone anzusehen ist (Fig. I s v. z.). Der nach oben davon gelegene Knorpel zeigt nicht wie normal dichtgedrängte, kleine, rundliche, einfache Zellen mit bläschenförmigem Kern, sondern meist schmale spindelförmige Zellen, welche einen langgestreckten, granulirten Kern besitzen, der von einem schmalen hellen Hof umgeben wird. Die Kerne haben zuweilen knopfartige Verdickungen an einem Ende oder auch in der Mitte; auf dem Querschnitt machen diese Kerne den Eindruck von Rundzellen. Die spindeligen Zellen liegen im Allgemeinen ausserordentlich wirr durcheinander; nur dicht am Perichondrium und nach der Diaphyse zu zeigen sie eine Andeutung von paralleler (Fig. G. S.) Anordnung in der Richtung der Diaphysengrenze; dabei werden die Zellen etwas platter und liegen meist in Gruppen zusammen. Die Zone dieser geordneten Spindelzellen ist nicht sehr breit. Nach dem Ossificationsrande zu ändert sich nun plötzlich diese Richtung wieder; es werden die Zellen grösser, rundlich, die Kerne dicker, oval; manche Zellen sind direkt als blasig zu bezeichnen. Die Zone dieser Zellen stellt das einzige Analogon einer Richtungszone dar; bei der normalen Ossification sehen wir aber lange Knorpelzellsäulen eng und möglichst parallel neben einander gelegen, während hier fast keine oder nur eine Andeutung, in seltenen Fällen jedoch zwar eine deutliche Bildung von Zellreihen (G. K.) vorhanden ist, wo aber höchstens einmal 4—8—12 Zellen geordnet hinter einander liegen, und die einzelnen Zellgruppen meistens durch breite Interzellularsubstanz getrennt sind. Besonders in der präparatorischen Verkalkungszone, wo wir die grossen blasigen Zellen sehen, sieht man die isolirten oder gelegentlich einmal 3—4 zu einem Haufen zusammenliegenden Zellen durch eine viel dickere Schicht Interzellularsubstanz getrennt, als das normaler Weise der Fall ist; hierdurch entsteht, indem die verkalkte Interzellularsubstanz die blasigen Zellen umgiebt, ein schon bei schwacher Vergrösserung deutliches grobes Maschenwerk.

---

*) Untersuchungen aus dem pathol. Institut zu Zürich 1873.

Die Interzellularsubstanz des Knorpels ist hyalin, an den verschiedenen Stellen aber verschieden dicht. In dem Epiphysenknorpel sind reichliche Hohlräume von länglicher oder rundlicher Gestalt; in denselben liegen in kernarmem, mit weiten Spalten versehenem, sulzigem Bindegewebe Blutgefässe, meist von zarter Wand. Die zunächst den Hohlräumen gelegene Knorpelgrundsubstanz färbt sich dunkler wie die Umgebung; die Knorpelzellen selbst sind nicht ungeordnet spindelig, sondern manchmal concentrisch gelagert, sodass ein dunkles Knorpelband um den Hohlraum gebildet wird. Weiter peripherwärts sind grössere Zellen, oft von radiärer Anordnung um die Hohlräume sichtbar; diese Zellen haben eine runde Gestalt und fast dieselbe Grösse wie diejenigen in der Zone der als „gerichtete" zu bezeichnenden Knorpelzellen. — Häufig sehen wir den Epiphysenknorpel rings von einer breiten Bindegewebsschicht umgeben.

Die Diaphyse selbst verhält sich in den einzelnen Fällen ausserordentlich verschieden. Das eine Mal sehen wir eine ausserordentlich dichte Beschaffenheit durch Ueberwiegen der periostalen Knochenbildung bedingt, sodass der centrale Knorpelknochen fast ganz verschwindet. In anderen Fällen hat der Knochen eine spongiösere Beschaffenheit (s. Fig. c), es fehlt zwar eine eigentliche Markhöhle, aber es bestehen reichliche grosse Markräume, von unregelmässigen, zarten Knochenbälkchen begrenzt. Von einer Form zur anderen erfolgen unmerkliche Uebergänge.

In Fig B, II^5 ist ein Fall abgebildet, der einen mittleren Grad von poröser Beschaffenheit zeigt, Fig. A, I^8 stammt von einem Fall mit härterer, dichterer Diaphyse und ist dem axialen Theil entnommen; in dem zweiten Fall erscheinen die Knochenbälkchen viel plumper und massiger als im ersten; dem entsprechend sind auch die Markräume gestaltet. Gegen die Epiphysengrenze zu werden die Markräume im Allgemeinen etwas schmäler und gestreckter, obschon auch hierin grosse Ungleichmässigkeit zu constatiren ist (s. Fig. A und B). Gelegentlich sieht man die Markräume in die oben erwähnten blutgefässführenden Höhlen an der Knorpelgrenze einbrechen, wodurch die Ossificationsgrenze zackige Vorsprünge erhält. In der Regel sieht man an der Diaphysengrenze die Markräume in rundlichen Ausbuchtungen von sehr verschiedener Ausdehnung in die verkalkte und zuweilen sogar in die unverkalkte Knorpelsubstanz einbrechen. Bei diesem Vorgang sehen wir zuweilen Riesenzellen aus dem Mark mitwirken, welche in zackigen Aushöhlungen liegen. Mit diesem Vordringen des Markes Schritt haltend, sehen wir das Auftreten eines von ihm gelieferten zarten Knochensaumes oder zunächst eines dem Hohlraum anliegenden knöchernen Halbmondes. An einigen Stellen sieht man auch einen direkten Uebergang von Knorpel zu Knochen. Den eben geschilderten Prozess illustrirt in ganz besonders klarer Weise das Bild E vom später zu besprechenden Fall V, der sich durch eine ausserordentliche Prägnanz des pathologischen Bildes vor allen anderen Fällen auszeichnet. Im Innern der die Markräume begrenzenden Knochenbälkchen sieht man zackige korallenriff-artige Bälkchen, welche bei Doppelfärbung blau erscheinen; um diese herum sehen wir lamellöse, roth gefärbte Knochenbalken, oft um ein rundes Lumen geformt. An der Grenze sieht man häufig einen regelmässigen Zellbelag (Osteoblasten) oft in ziemlich dicker Schicht. *) Dieses Auftreten der zwei verschieden gefärbten Substanzen sehen wir in einigen Fällen sowohl in den axialen wie den peripheren Theilen (s. Fig. II^5), in anderen da-

*) Auch Storp erwähnt diesen Befund l. p. c. S. 36.

gegen sehen wir an der Peripherie, also nach dem Periost zu, nur lamellösen, rothen Knochen (Periostknochen) ohne die inneren, blauen Massen.

Was sind nun diese blauen, inneren Bälkchen? Es könnte Knorpel, verkalkter Knorpel, oder endlich verknöcherter Knorpel sein. Die verschiedenen Beobachter, welche bereits diesen Befund notirten, sind darüber zu verschiedenen Ansichten gekommen. Urtel *) spricht von Schichten verkalkter Knorpelgrundsubstanz innerhalb der an die Verkalkungsschicht des Knorpels sich anschliessenden Knochenbalken. Storp **) hat dieselbe Auffassung wie Urtel und betont, dass er an keiner Stelle Knorpelzellen in der Grundsubstanz gesehen habe. Andere Untersucher haben nun bereits constatiren können, dass es sich um verkalkten Knorpel handelt (so Marchand) und meine Untersuchungen lassen darüber keinen Zweifel, dass es sich in der erwähnten Schicht um verkalkten Knorpel handelt, in welchem bei genauem Zusehen leicht noch Zellen zu sehn sind. Anders steht es mit den tiefblauen Partien, welche in den Knochenbälkchen der mittelsten Theile der Diaphyse selbst liegen.

Klebs (l. p. c. 2 S. 350) hat neuerdings auf Grund des früher von Eberth beschriebenen „Kalbskretins", den er nachuntersuchte, über dies Verhalten folgende Beschreibung geliefert und illustrirt. Danach lassen sich in der Mitte der Diaphyse zwei Arten von Knochen unterscheiden, namentlich bei Färbung mit Alauncarmin, welches die eine derselben stärker als die andere färbt. Der mit heller, wenig gefärbter Grundsubstanz versehene Knochen ist lamellös gebaut und sind die Schichten concentrisch um Blutgefässe angeordnet, während der andere, dessen Grundsubstanz diffus violett gefärbt ist, keine solche Lamellen aufweist; ausserdem sind auch die Höhlen für die Knochenzellen in demselben bedeutend grösser als in dem ersteren. Die lamellöse Knochensubstanz zeigt, wo sie im Längsschnitt der Lamellen getroffen wird, abgeplattete Zellen. Das Verhältniss beider ist nun nach Klebs ein derartiges, dass man den tiefgefärbten, grosszelligen Knochen für den älteren halten muss, indem der geschichtete, theils mit glatten Oberflächen, theils aber auch mit regelmässigen convexen, den einzelnen Zellen entsprechenden Hervorragungen sich gegen den gefärbten abgrenzt. Der letztere erscheint daher als resorbirt durch das Eindringen jenes, welcher, Gefässbahnen folgend, sich an die Stelle desselben setzt. Da sowohl Knorpel- wie Periostknochen unter normalen Verhältnissen einen lamellösen Bau besitzen, kann der homogene, tief gefärbte und grosszellige Knochen keinem von beiden entsprechen. Dagegen wird ein solches Aussehen durch direkte Knochenbildung aus hyalinem Knorpel hervorgebracht.

Klebs nimmt nun weiter an, dass bei der vorliegenden Erkrankung, der gewöhnlich sog. foetalen Rachitis, die er „kretinoide Bildung" nennt, zuerst eine direkte Knorpelverknöcherung stattfindet, die grösseren Umfang erreicht, weil die Markraumbildung ausbleibt; weiterhin verfällt dieser Knorpelknochen durch Eindringen periostaler Gefässe, um welche sich Periostknochen an Stelle des schwindenden gefässlosen Knorpelknochens entwickelt, der gefässlose Knorpelknochen wird durch den gefässhaltigen Periostknochen verdrängt. Die mangelhafte Markraumbildung hängt nach Klebs von einer mangelhaften Ausbildung von Markgefässen ab, d. h. der von den Arteriae nutritiae in den Schaft des jungen Knochens

*) l. p. c. S. 44.
**) l. c. S. 35.

eindringenden Gefässbahnen, eine Veränderung, welche als die primäre Ursache der abnormen Knochenbildung zu bezeichnen ist.

Diese interessante Rolle, welche Klebs den Markgefässen hier zuweist, kann ich in ihrem vollen Umfang nicht anerkennen, wenigstens nicht für die vorliegende Gruppe mit härterem Knorpel.

Die Beobachtungen von Klebs wurden an einem chondromalacischen Fall (dem Kalbskretin von Eberth) gewonnen, der mehr Aehnlichkeit mit unseren Fällen VI, VII, VIII der II. Gruppe bietet, wo in der That an manchen Knochen die Entwickelung von Markgefässen auffallend zart und zuweilen gering ist, andererseits aber viele rothe Blutzellen im Mark sich finden.

Bei den vorerwähnten Fällen der ersten Gruppe war ein Defect der Markgefässe nicht evident, höchstens waren sie zart, und Injectionen, welche ich bei einigen Knochen in die Arteria nutritiae machte, zeigten eine so prompte Füllung im Mark, und sich daran anschliessend, auch der zahlreichen Gefässe im Knorpel der Epiphysen, dass man eher an eine zu reiche, denn an eine mangelhafte Blutzufuhr durch die Arteriae nutritiae denken konnte. — Diese Injectionen an Spirituspräparaten sind natürlich ein Beweismoment von relativem Werth und die mikroscopische Untersuchung bestimmte wesentlich unsere Ansicht.

Die Ansicht, dass eine sehr umfängliche Knorpelverknöcherung existirt (die bekanntlich auch bei der echten Rachitis vorkommt), welche nachher in der Form von sich dunkel färbenden Knochen im Innern des geschichteten Knochens noch zu sehen ist, kann ich vollauf bestätigen. Der Knorpelknochen ist besonders ausgezeichnet durch den Mangel an Lamellenbildung und dichte regellosere Lagerung der Zellen; dies letzte Verhältniss scheint mir wesentlicher wie die von Klebs betonte grössere Beschaffenheit der Zellen (s. Fig. F, KK).

Es muss aber ferner hervorgehoben werden, dass sich nicht allein verknöcherter Knorpel, sondern auch noch Reste von verkalktem Knorpel in den inneren Bälkchen finden (s. Fig. F, VK) welche nach der Entkalkung auf das deutlichste ovale Knorpelzellen zeigen.

Die Beobachtung von Klebs, dass periostale Gefässe in den Knorpelknochen eindringen, um welche sich herum lamellöser Periostknochen lagere, mag für manche Stellen Geltung haben, im Allgemeinen aber habe ich diesen Modus nicht hervortreten sehen, sondern vielmehr haben wir bei den Fällen dieser, wie auch der zweiten Gruppe stets eine Anlagerung von Osteoblasten und dadurch Knochenlamellenbildung dominiren gesehn, sowohl in den centralen, wie in den dem Periost nächstgelegenen Theilen des Schaftes; gerade in den letzteren Partien war der Osteoblastenbesatz ausserordentlich deutlich, sodass er wie in Fig. B bei O schon bei schwacher Vergrösserung zu sehn ist; die kleinen Knochenbälkchen mit dunkelblauem Binnengerüst sind oft zahnräderartig besetzt mit Osteoblasten. Fig. F aus den axialen Theilen der Diaphyse (vom Fall III) zeigt gleichfalls einen deutlichen Osteoblastenbelag am Rande der Markhöhlen. Es findet also im Innern der Diaphyse derselbe Vorgang der Knochenbildung statt wie in den periostalen Partien. — Wenn es nun auch entschieden richtig ist, dass der Knochenbildungsprocess vom Periost aus in einer Zahl der Fälle — die alsdann sclerotisch zu nennen — besonders lebhaft ist und das anatomische Bild zu beherrschen scheint, so ist es doch zu weit gegangen, wenn man darum alles lamellöse Knochengewebe, was sich findet, als periostal auffassen wollte und dem Mark jede Fähigkeit

absprechen will, Knochenlamellen zu bilden. Die Zusammengehörigkeit der inneren osteogenetischen Lage vom Periost und des Markes ihrem Bau und ihrer Entstehung nach, die direkte Verbindung, in welcher die beiden Gewebe stehn, machen die Möglichkeit einer so scharfen Trennung auch ganz unwahrscheinlich. Vom Periostknochen zum Markknochen sehen wir auch in unseren histologischen Bildern (s. Fig. B, II[5]) einen unmerklichen Uebergang; bei a sehen wir das Periost mit seiner osteogenetischen, fasrigen, blutgefässführenden Schicht Havers'sche Kanäle erfüllen, welche ohne scharfe Grenze in die Havers'schen Räume, die Hohlräume der Spongiosa, übergehen; allmählich verliert sich der faserige Charakter und tritt Mark in den Räumen auf, auch hier zeigen sich Osteoblasten.

Das Mark selbst ist reich an runden oder spindeligen Zellen, rothen Blutkörperchen, und zeigt Gefässe von sehr zarter Wand. Der Gefässreichthum ist sehr verschieden in den verschiedenen Fällen. Am stärksten sehn wir ihn in Fall V, der sich dementsprechend auch durch grösseren Reichthum kleiner Markräume (am Femur wenigstens) auszeichnet. In allen Fällen waren Gefässe in mehr oder weniger grosser Zahl zu sehn. In einigen Fällen (V, VI, VII, VIII) war das Mark besonders reich an grösseren Zellen, mehrkernigen, runden, spindelförmigen und vor allem Riesenzellen; diese letztgenannten Fälle gehören der noch genauer zu besprechenden II. Gruppe an.

b) Untersuchung der Wirbel. Ausser den Extremitätenknorpeln kamen Rippen und Wirbel zur histologischen Untersuchung. In den Wirbeln (z. B. nehmen wir Fall I) sehen wir einen kleinen bisquitförmigen Knochenkern, am Rande etwas zackig conturiert. Die Bälkchen sind ziemlich dick, auch aus blauen und rothen umgebenden Partieen zusammengesetzt. Im Mark sieht man sehr viele grössere und kleinere, meist dünnwandige, einzelne aber mit mehrfacher Schicht glatter Muskulatur versehene Blutgefässe, welche besonders nach der Epiphyse zu ausserordentlich reichlich werden. Die Markzellen, rundlich und spindelig, sind mit rothen Blutkörperchen gemischt. In die Verkalkungszone des Knorpels dringen zahlreiche kleine bucklige Markräume ein, genau wie in Fig. E vom Fall V; diese Markräume werden fast ganz von zierlichen, zartwandigen, blutgefüllten Gefässen eingenommen, sodass man bei schwacher Vergrösserung denken könnte, es seien die Markräume durch Haemorrhagien gefüllt. Weiterhin sieht man aber auch lange Gefässe aus dem Marke herauskommen und senkrecht gegen die radiäre Richtung als bogenförmige Grenzgefässe entweder in der verkalkten Knorpelsubstanz, oder nach aussen davon in wucherndem Knorpel verlaufen und mit Gefässen des Knorpels in Verbindung stehen. Um diese Gefässe lagert sich die Knorpelsubstanz zuweilen mit parallel gerichteten platten Knorpelzellen an, welche mit dem Bindegewebe der Gefässwand unmerklich verschmelzen. Fast an allen roth gefärbten Knochenbälkchen sieht man nach dem Markraum zu zahlreiche Osteoblasten. Hier und da sieht man auch Riesenzellen, welche meist oval und zackig und nicht besonders reich an Kernen sind (als Höchstes zählte ich 10 Kerne in einer Schnittebene); hier und da sieht man sie in Ausbuchtungen der verkalkten Knorpelsubstanz liegen, sodass sie zu resorbiren scheinen, während sie meist ohne solche Fähigkeiten zu verrathen im Mark herumliegen.

Die an die Verkalkungszone angrenzende Knorpelsubstanz ist in viel grösserer Ausdehnung in Wucherung begriffen, als das an den Femurepiphysen desselben Foetus der Fall ist; es erscheinen

zuweilen neben den Gruppen oder Haufen gewucherter Zellen deutlich längere Reihen, aber doch mit weniger Ordnung wie normal. Die Reihenregion ist in der Grundsubstanz hier und da parallel streifig und zwar sind die Streifen dunkler gefärbt wie die Umgebung, die Streifen setzen sich als verästelte breiter und breiter werdende Bahnen im Knorpel fort; wo diese Bahnen sehr breit werden, dort ist dann nichts von Knorpelzellen zu sehen. In dem Knorpel sind zahlreiche Gefässe, deren Richtung entsprechend die Knorpelsubstanz und besonders die Zellrichtung angepasst ist; die Knorpelsubstanz macht gewissermassen einen leicht modellirbaren Eindruck. Die Bandscheibe, durch dunklere Färbung gekennzeichnet, ist in der Peripherie von deutlich streifigem, der Oberfläche parallelem Bau; diese Anordnung verliert sich nach der Mitte zu mehr und mehr und löst sich in Fasern auf, die theils axial in die Wirbelkörper ausstrahlen, theils mit unregelmässiger Endigung in eine Höhle übergehen, durch welche in der hellen, ganz feinkörnig und filzigen, maschigen Grundsubstanz hier und da elegante lange Zellfasern mit länglichen, spitz zulaufenden Kernen ziehen. Es ist dies der Gallertkern der Zwischenwirbelscheiben, welcher durch Wucherung der Zellen der Chorda dorsalis entsteht. In anderen Fällen, so im Fall VI (weicher Knorpel), wo die Wirbelkörper nur halb so hoch sind wie z. B. im Fall I, sehen wir noch im Knorpel gelagerte Reste der Chorda, welche ein anderes histologisches Verhalten zeigen, indem grosse polygonale oder runde blasige Zellen mit hellem Inhalt zusammen liegen. Kirchberg und Marchand haben in ihrem gemeinsamen Fall zuerst ein ähnliches Verhalten gesehen. Marchand*) beschreibt Einlagerungen zwischen Bandscheibe und Knochenkern, die er als ungewöhnlich gewucherte Reste der Chorda dorsalis anspricht; er betont deren histologische Uebereinstimmung mit den erhaltenen Chordatheilen in der Wirbelsäule eines dreimonatlichen menschlichen Embryo, wo dieselben einen continuirlichen Strang mit rundlichen Anschwellungen bilden. Mit Recht hebt Marchand hervor, dass in dem erwähnten Fall der Umfang dieser Reste, und ihre Lage nach der Mitte des Knorpels hin (anstatt wie gewöhnlich in der Mitte der Bandscheibe), auf einen frühzeitigen Eintritt der gallertigen Knorpelerweichung hindeute.

In meinem oben erwähnten Falle VI sind die Chordareste und ihre Wucherung so umfänglich, dass in den obersten Brustwirbeln die Chorda noch als fortlaufender Strang zu sehen ist, der in der Mitte sehr lose gefügt ist und eine Art Höhle bildet. Hierdurch kommt es, dass der Knochenkern im Wirbelkörper aus zwei getrennten Brücken besteht. In Schnittreihen durch dieselben Wirbelkörper zeigt sich eine thatsächliche Anlage von 2 getrennten Kernen im Wirbelkörper. Nach Schwegel**) entwickelt sich der Knochenkern im Wirbelkörper meist aus zwei getrennten Brücken; im Allgemeinen liest man aber in den Lehrbüchern (z. B. Hertwich, Entwicklungsgeschichte) nur von einem Knochenkern im Wirbelkörper, welcher später entsteht, als die beiden Kerne in den Bogen, die in der 7. Woche auftreten. Der Knochenkern im Körper tritt in der Nähe der Chorda dorsalis und zwar hinter derselben auf (Robin), um dann bald die Chorda zu umschliessen (Köllicker). Es wird sich danach der Eintritt der Wachsthumsstörung in dem erwähnten Fall (VI) in eine sehr frühe Zeit — etwa in den zweiten Monat — verlegen lassen.

---

*) l. p. c. S. 205.
**) l. p. c. S. 343.

c) Was die Rippen angeht, so sehen wir am Uebergang vom Knorpel in den Knochen in den einzelnen Fällen mehr oder weniger starke Verdickungen. Dieselben rühren entweder davon her, dass die knöcherne periostale Röhre sich eine Strecke weit über die knorpelige Rippe schiebt, wobei sie sich natürlich erweitert (s. Fig. G). Oder aber es wird der Knorpel dadurch, dass der überragende Knochen an einer Seite mehr entwickelt ist wie an der anderen, leicht nach der entgegengesetzten Richtung (und zwar ist das meist nach dem Innern des Thorax zu) abgelenkt. Als drittes Moment für das Zustandekommen der Verdickung wäre eine Verbreiterung des Knorpelendes selbst zu erwähnen. In den Fällen I—V trat das eine oder das andere Moment mehr in den Vordergrund. Einmal sehen wir eine geringe Schwellung, feste Consistenz und histologisch genau das Verhalten, wie es an den festen Femurepiphysen uns begegnet; das andere Mal z. B. in Fall I, sehen wir trotz harter Epiphysen am Femur, Humerus, Tibia u. s. w. an dem Ende des Rippenknorpels eine weichere Beschaffenheit, ohne dass sie so gallertig wäre, wie das bei den Fällen VI, VII, VIII der Fall ist. Histologisch sehen wir den Knorpel in seiner Grenzpartie unregelmässig aber oft stark wuchernd, viel transparenter als den übrigen Knorpel, und von einem überaus zierlichen, sich theils vielfach kreuzenden, theils parallel angeordneten Maschenwerk von lang ausgezogenen Zellen durchsetzt. Oft bilden Blutgefässe die Knotenpunkte für die nach vielen Seiten ausstrahlenden Maschen und Züge; auch in das Periost gehen sie ohne scharfe Grenze über; nahe der Verkalkungszone liegen sie, ziemlich parallel unter sich, in der Richtung des Verkalkungsrandes. Wir sehen hier häufig (s. Fig. IX) Perioststreifen sich um den knöchernen Becherrand herumschlagen und an der Verkalkungsgrenze hineinzwängen, und in der Richtung dieser Grenze aus dem Periost stammende Bogengefässe sich fortsetzen.

Das mikroscopische Verhalten der Knochen der Fälle von Gruppe II.

Fälle mit weichen Epiphysen, wie diejenigen, welche in diese Gruppe gehören, sind bisher in viel geringerer Anzahl beschrieben worden, als die mit festen Epiphysen, wie in der ersten Gruppe. Heinrich Müller (l. p. c.) und Eberth, sowie Klebs haben beim Kalb, Kirchberg und Marchand an einem menschlichen, 31,5 cm langen Foetus (die Länge wie in unserem Fall VII) Veränderungen der Art beschrieben, wie sie unsere Fälle VI, VII und VIII zeigen.

Kirchberg und Marchand haben in Anbetracht der auffallenden Quellung oder Erweichung des Knorpels und der damit augenscheinlich in Zusammenhang stehenden Verzögerung oder Hemmung der normalen endochondralen Ossification, die Bezeichnung Micromelia chondromalacia für den von ihnen beschriebenen Fall gewählt.

Der leichteren Uebersichtlichkeit wegen wollen wir zunächst einen entkalkten und mit Haematoxylin und Eosin gefärbten Metatarsalknochen betrachten (s. Fig. J und K vom Falle VIII). Man sieht auf dem Sagittalschnitt die Diaphyse in der Mitte vorwiegend roth gefärbt, von spärlichen, runden und länglichen Löchern und Kanälen durchsetzt, welche quer zur Längsaxe des Knochens gestellt sind. Nach den Epiphysen zu liegt beiderseits ein Höhlensystem — Markräume — durch blaue Bälkchen von sehr unregelmässiger Anordnung begrenzt. Daran schliesst sich in unregelmässiger Linie eine Knorpelzone, welche von zahlreichen weiten Hohlräumen, welche als Gefässe

anzusprechen sind, durchsetzt ist. An den Enden beider Epiphysen sieht man fester gefügte Knorpelsubstanz, in der jedoch auch mit blossem Auge reichliche Gefässlücken zu erkennen sind. Dadurch, dass die knöcherne, rothgefärbte Diaphyse in den äusseren Theilen bedeutend länger ist, wie in den centralen, erscheinen die Grenzlinien gegen die Epiphysen concav ausgehöhlt. Während die Figur J einen allgemeinen Ueberblick giebt, lässt Fig. K die Details der Veränderungen erkennen. Die Bezeichnungen möge man von Fig. J übertragen.

Betrachten wir zunächst die Epiphysenknorpel genauer, so hat man fast nirgendwo das sonst gewohnte Bild. Vor Allem erscheint allenthalben die Knorpelgrundsubstanz gequollen und selbst in den makroskopisch am meisten der Norm genäherten peripheren Stellen durchaus ungewöhnlich. Es fehlt jede Regelmässigkeit in der Form und vor allem in der Vertheilung und Anordnung der Knorpelzellen. Direct unter dem Perichondrium sind die Zellen dicht, oft parallel zur Oberfläche gelagert, von spindelförmiger oder rundlicher Gestalt, oft in Ketten hintereinander gereiht. Nach dem Innern nimmt die Zwischensubstanz an Mächtigkeit successive zu; es erscheinen zahlreiche Gefässe und besonders um diese herum erscheint die Knorpelgrundsubstanz mächtig, homogen und weich, zuweilen etwas faserig; die Knorpelzellen liegen darin ganz vereinzelt und laufen an den Enden oft in langen Fäden aus. Noch näher der Verkalkungszone (V Z in Fig. J) werden die Knorpelhöhlen immer grösser; schliesslich sind sie enorm gross und ganz blasig. Die Kapseln enthalten hier nnd da mehrere Zellen; diese sind aber nicht selten so klein, dass sie die Höhle nicht ausfüllen, sodass ein lichter Hof um die Zelle entsteht. Indem die einzelnen blasigen Knorpelkapseln nur durch einen schmalen, rothen Saum von Grundsubstanz von einander getrennt sind, bekommt der Knorpel ein vollkommen netzartiges Aussehen. Die Maschen dieses Netzes sind oft da, wo der Knorpel an Gefässräume angrenzt und auch nach der Diaphysengrenze zu, wo die Markräume andrängen, abgeplattet, während sie an anderen Stellen oval oder ganz rund sind.

Gelegentlich findet man eine Andeutung von Zellensäulen (bei K S); die Zellensäulenbildung ist aber ausserordentlich unregelmässig und meist gering; am ehesten ist sie in den Randpartieen hier und da zu erkennen; die einzelnen Säulen aus kleinen Zellen zusammengesetzt, liegen weit auseinander und sind oft durch Spalten in der Grundsubstanz von einander getrennt; in die Zone der netzförmig angeordneten, blasigen Zellen gehen diese, entfernt als Säulenknorpel zu bezeichnenden Zellen, allmählich sich vergrössernd über.

Der Knorpel ist allenthalben überaus reich an Gefässen. Mikroscopisch war das ja schon in den verschiedenen Fällen betont worden (s. Abschnitt I). In den verschiedensten Knorpeln des Skeletes liess sich dieser Befund erheben, auch an solchen Knochen, welche noch keine Spur von Verknöcherung zeigen, wie z. B. die Fusswurzelknochen im Fall VIII.

Da die noch knorpeligen Fusswurzelknochen in diesem Falle bei enormem Gefässreichthum bereits auch eine Erweichung des Knorpels, wenigstens im Beginn, zeigen, so wird man zu der Vermuthung gedrängt, ob nicht die überreiche Vascularisation den ganzen Process der Erweichung einleite, eine Vermuthung, welche auch schon Kirchberg und Marchand aussprachen (l. c. S. 210.)

In dem Bilde, welches der oben vorliegenden Beschreibung zu Grunde liegt, ist von einem sich einschiebenden Perioststreifen nichts zu sehn.

Ausserordentlich unregelmässig ist die Verknöcherungsgrenze gestaltet. Sie tritt uns in dem Bilde K als sehr unregelmässig ausgebuchtete Linie von blauvioletter Farbe entgegen. Verfolgt man die oben beschriebene Gegend des netzförmigen Knorpels nach der Diaphyse zu, so sieht man Markräume sich in den aufgebrochenen Kapseln etabliren. Ferner erkennt man hier und da verkalkte Knorpelgrundsubstanz, in welche dann die Markräume eindringen; diese blauen Stellen sind unregelmässig gestaltet und inselartig an der Grenze herumgelegen. Die vielfach ausgebuchteten Markräume werden von verschiedenartigem Gewebe umgeben: einmal von rothem Knorpel mit deutlichen Kapseln; an anderen Stellen dagegen erscheint fleckweise verkalkter Knorpel (blauviolett), der sich zuweilen als Streif gegen die Markhöhle abgrenzt; dann sieht man häufig einen rothen glänzenden Knochensaum, die Markräume begrenzend, sich in den Buchten des stehengebliebenen Knorpels anlegen, ganz wie wir es in der vom Fall V entnommenen Figur E an der Femurepiphyse sehen. Die Entstehung dieser Knochenlamellen durch Osteoblasten ist hier und da ganz deutlich zu erkennen. Das Mark ist ausserordentlich zellreich; die Zellen sind äusserst verschieden gestaltet, rundlich spindelig, länglich, oft mit mehreren Ausläufern versehen. Ausserdem sind sehr zahlreich rothe Blutkörperchen vorhanden, während die Gefässentwicklung sehr gering ist. Nur an wenigen Stellen erkennt man in den Markräumen theils weite dünnwandige, theils vereinzelte dickwandigere Gefässe.

Der Befund der mangelhaften Markgefässentwicklung ist eine Bestätigung der oben erwähnten von Klebs an dem Eberth'schen Kalbskretin gewonnenen Erfahrung und fand sich auch in dem Kirchberg-Marchand'schen Falle.

In den verschiedenen Theilen des Skelets ist das Verhalten der Markgefässe sehr verschieden. So sieht man z. B. in den kleinen Knochenkernen der Wirbelkörper vom Fall IX sehr reichliche Gefässe, rundliche, dünnwandige, weite Räume, welche die Markräume zuweilen so erfüllen, dass das zellreiche Markgewebe selbst nur auf einen schmalen Saum beschränkt ist.

In diesem Verhalten sehen wir wieder eine grosse Aehnlichkeit mit den Fällen der I. Gruppe (mit festeren Epiphysen).

In dem Mark ist der Befund von Riesenzellen ein ziemlich häufiger. Auch Kirchberg-Marchand beschrieben dieselben; sie liegen gelegentlich in kleinen Buchten an der Oberfläche des Knochens, sodass es scheint, als sei die Bucht durch Resorption von Seiten der Riesenzellen gebildet worden. Häufiger liegen die Riesenzellen im Mark beliebig herum verstreut.

In der Diaphysenmitte ist der Knochen sehr compact. In den runden, ovalen oder länglichen Lücken zwischen den Bälkchen sind in zellig-faserigem Gewebe sehr häufig Gefässe zu sehen. Den innersten Lamellen dieser zum grössten Theile periostal gebildeten Knochenbalken sieht man zahlreiche Osteoblasten aufsitzen. Viel unvermittelter wie in den Fällen der ersten Gruppe grenzt der compacte, rothe Diaphysenknochen sich gegen den Knorpelknochen ab. Die Knochenbälkchen des mittleren Theiles sind wesentlich quer zur Längsachse gerichtet, sodass sie auf dem Durchschnitt bogenförmig sich gegen die Markhöhle absetzen und nur mit wenigen Ausläufern mit dem unregelmässig aufgebauten, violetten Knorpelknochen zusammenhängen. Die Kanäle des Diaphysenknochens gehen ohne scharfe Grenze in die grösseren Markräume über. — Periost und Perichondrium sind besonders in ihren innersten Lagen ausserordentlich zellreich.

Der Befund an den Wirbelkörpern dieser Fälle wurde bereits bei Besprechung derjenigen der ersten Gruppe theilweise erwähnt, besonders mit Rücksicht auf die Chordareste.

Die Knorpelsubstanz erscheint vielfach von streifigen Zügen durchzogen. Oft sieht man in diesen zellreichen Zügen zahlreiche Gefässe, zuweilen sind diese Züge jedoch nur Faserungen der Grundsubstanz. Nach dem centralen Knochenkern zu sind die Knorpelzellen grösser, rund, oval; oft enthalten sie mehrere Zellen in ihrer blasigen Kapsel. Sehr oft sieht man die netzförmige Beschaffenheit der Knorpelgrundsubstanz; die Bälkchen des Netzes sind oft intensiv roth gefärbt. Die Ossificationsgrenze ist ausserordentlich unregelmässig, oft unterbrochen, die verkalkte Knorpelgrundsubstanz bildet ebenfalls keine continuirliche Zone, sodass Markräume zuweilen gleich in den unverkalkten Knorpel eindringen. Die Markräume, ausserordentlich verschieden gestaltet, werden von sehr gefässreichem Mark ausgefüllt. Dasselbe enthält ziemlich zahlreiche Riesenzellen und Osteoblasten. Die Knochenbälkchen sind sehr verschieden gestaltet, manche sehr plump, andere auffallend zart und zackig. Auch die Färbung ist sehr unregelmässig; manche sind ganz violett, andere enthalten blaue Partieen im Innern und sind von einer rothen Zone umgeben; diese Zone hat hier und da eine deutliche lamellöse Beschaffenheit. In den rothen Partieen sind grosse Knochenkörperchen, die blauen sind verkalkte Knorpelsubstanz. Osteoblasten bilden häufig einen schönen Besatz auf den den Markräumen zunächst gelegenen Knochenpartieen.

An den Epiphysen des Femur (z. B. vom Fall VIII) lassen sich deutlich zwei Knorpel-Schichten unterscheiden. Die eine, mehr nach aussen gelegen, ist dunkler gefärbt, fester, direct an der Oberfläche ausserordenllich dicht von Zellen durchsetzt, welche platt und oft der Oberfläche parallel angeordnet sind. Da, wo die makroskopisch sichtbaren Streifen vom Perichondrium in die Epiphyse ziehen, sehen wir um Gefässe dieselbe dichtzellige Beschaffenheit und dunkelrothe Färbung. Dann sieht man aber auch Gefässlücken, um welche herum die Knorpelzellen weiter auseinander gerückt sind und das Gewebe aufgehellt erscheint. Zuweilen sind die Gefässe von kaum sichtbarer Zartheit der Wand.

Nach der Diaphyse zu liegt eine zweite, breitere, hellere Schicht, welche sich an den Epiphysen der vorliegenden Fälle wieder in 2 Schichten trennen lässt; in der nach oben gelegenen schmäleren sieht man ziemlich zahlreiche Zellensäulen, stets durch breite, helle Knorpelgrundsubstanz von einander getrennt. Die Reihen sind oft 20 Zellen lang aber krumm und auch nicht parallel unter sich geordnet. Während diese Zellensäulen wenigstens im Allgemeinen in der Längsrichtung der Diaphyse verlaufen, sieht man oft senkrecht dagegen Gefässe, von dichten Zellenmassen begleitet, in dem oberhalb gelegenen Knorpel verlaufen. Hier und da sind die äussersten Zellensäulen parallel zu diesen Bogengefässen gerichtet, gewissermassen abgelenkt.

Man hat auch hier den Eindruck, dass die vielen in den Knorpel eindringenden Gefässe denselben bei seinem Wachsthum in den verschiedensten Richtungen modelliren.

Nach der Verknöcherungsgrenze zu sehen wir dann eine sehr breite grosszellige Knorpelschicht (an den vorliegenden Epiphysen des Falles VIII gut 8—10 mal so hoch als die Zellenreihenschicht) mit netzartiger Anordnung und hier und da eine geringere Längsstreifung der Zwischensubstanz. Zahlreiche Gefässlücken verlaufen in verschiedener Richtung in dieser Schicht. Nahe den Markräumen erscheinen die blasigen Knorpelzellen etwas zusammengedrückt.

Die Markräume sind mit zellreichem, besonders an Riesenzellen ausserordentlich reichem Mark gefüllt, welches arm an Gefässen, aber reich an rothen Blutkörperchen ist. Die Markräume dringen in unregelmässiger Linie in den verkalkten, aber auch in den nicht verkalkten, blasigen Knorpel ein. Das Knochenmark ist hier ausserordentlich reich an grossen Zellen, spindeligen, wie auch kubischen, nach Art der Osteoblasten. An den Knochenbälkchen des Markes sitzen vielfach ganze Reihen von Osteoblasten, anderseits aber auch hier und da Riesenzellen in halbmondförmigen Lacunen, während man häufiger die Riesenzellen frei im Mark liegen sieht.

In den Knochenbälkchen der Diaphyse sieht man vielfach centrale Reste von verkalktem Knorpel, blau gefärbt; diese unregelmässig gestalteten und fleckig, körnig aussehenden Massen werden von schön rothem, lamellösem, homogenem Knochen umgeben. Auch in den härtesten mittleren Partien des Diaphysenknochens sieht man sehr schöne rothe, periphere Knochenlamellen um eine etwas bläuliche centrale Partie, in der hier und da Knorpelzellen und -knochen zu erkennen sind. Die Kanäle dieser Diaphysentheile enthalten sämmtlich Gefässe.

Das mikroscopische Verhalten der Fälle IX und XI.

Erst durch die histologische Untersuchung wurde die Zugehörigkeit dieser Fälle zu den vorerwähnten sicher gestellt. Aeusserlich ist ja der Unterschied ausserordentlich gross: Die Länge und Gradheit der Knochen könnten verleiten, diese Fälle überhaupt über Bord zu werfen, trotz der kretinenhaften Physiognomie.

Mikroscopisch constatirt man aber: Grossen Gefässreichthum des Knorpels, dieselben Zellformen, wie in den ersten Fällen und eine sehr schwache und wenig regelmässige Reihenbildung an der Epiphysengrenze. Die Knorpelzellen, meist von Fischblasengestalt, lagern sich zu kleinen Gruppen von 8—12, eventuell einmal mehr zusammen und bilden so Haufen, welche ziemlich regellos und weit von einander entfernt an der Epiphysengrenze vor der Verkalkungszone liegen.

Im Fall IX ist die Veränderung schwerer wie im Fall XI. Interessant ist, dass die Maasse, wie sie Tabelle II giebt, den Unterschied auch in Zahlen nachweisen.

An der oberen Epiphyse des Femur sehen wir bei beiden Fällen einen Unterschied im Querdurchmesser von 0,5 cm gegen die Norm. Trotz der ungefähr gleichen Femurlänge, 9,5 und 9,4 cm, beträgt die Diaphysenlänge im Fall IX 7,3, im Fall XI dagegen 6,7 cm; der Unterschied geht eben im Fall IX auf Kosten der Epiphysen. — Besonders ist zu betonen, dass die einzelnen Knochen sich verschieden verhalten (das begegnet uns besonders auch bei dem später zu besprechenden Fall V). Der Femur ist am deutlichsten verändert. Am Humerus, Radius, an der Ulna von Fall XI sind die Verhältnisse der Norm sehr genähert. Hier ist die Reihenbildung jedoch auch plumper, weniger regelmässig und vor Allem wenig ausgiebig. Beim Humerus dieses Falles, der eine Länge von 8 cm hat, ist die Diaphyse um 3 mm auf Kosten der Epiphysen verlängert; die Unterschiede werden hier allmählich sehr gering.

Diese beiden Fälle haben wegen ihrer Grenzstellung eine besondere Bedeutung und sind im Stande, den Begriff des der sog. foetalen Rachitis zu Grunde liegenden Prozesses aus dem engen Rahmen der „Mikromelie“ zu befreien und nach

einer Richtung nicht unwesentlich auszudehnen. Einen Uebergang zu dem Falle IX bildet der Fall X, der bedeutend längere Extremitätenknochen zeigt, als alle vorhergehenden Fälle. Wenn schon der Fall X beweist, dass der krankhafte Process erst später eingesetzt haben muss, als in den ersten Fällen, da die Knochen ja länger sind als in diesen, so zeigen die Fälle IX und XI einmal, dass der Process sehr ungleichmässig in den verschiedenen Provinzen des Skelets auftreten kann; am Schädel kann er bereits deutlichen Einfluss auf dessen Gestaltung gewonnen haben, während er an den Extremitätenknochen erst bei genauer Untersuchung sein Vorhandensein erkennen lässt. Zweitens lehren diese Fälle, dass der Prozess erst so spät an den langen Knochen einsetzen kann, dass bis zur Geburt nur erst eine geringe Maassdifferenz zu Stande gekommen ist.

Das mikroscopische Verhalten der Fälle V und XII.

Fall V (siehe Abbildungen) ist äusserlich characterisirt durch den universellen Hydrops, welcher auf cystische Degeneration der Nieren zu beziehen ist. Der Schädel ist am Hinterhaupt und den Scheitelbeinen synostotisch. Die Skeletknochen sind sehr verschieden gestaltet. Alle sind zu klein, was auf Chondrodystrophia hypoplastica beruht; der periostale Antheil an der Knochenbildung scheint über dem enchondralen zu dominiren, die periostale Knochenbildung fällt aber an einzelnen Knochen höchst unregelmässig aus. Die knöchernen Theile der Diaphyse sind dementsprechend ausserordentlich hart. Mit Ausnahme von Radius und Ulna sind alle Knochen vorwiegend grad und grösser als die entsprechenden Knochen der 4 ersten Fälle.

Während auf dem Längsschnitt der Schaft des Femur einen symmetrischen Bau nach den Epiphysen zu zeigt, ist an der Tibia (s. Fig. $V^{6}, {}^{7}, {}^{8}$) die Unregelmässigkeit in der Anordnung der knöchernen Theile viel grösser; auf dem medialen Frontalschnitt ist der innere Rand der Tibia ganz knorpelig und auch innerhalb der knöchernen Partieen sehen wir noch Knorpel liegen; diese Knorpelinseln sind natürlich nicht als abgesprengt zu betrachten, sondern hängen noch mit dem Knorpelschaft zusammen.

Das Verhalten an den Diaphysengrenzen des Femur (siehe Fig. E, V^{9}) ist insofern überraschend, als man eine ziemliche Regelmässigkeit der blutgefässreichen Markräume und einen grossen Reichthum an solchen gewahrt. Wie Fig. V^{2} zeigt, war auch am frischen Präparat der Blutreichthum der distalen Diaphysenenden sehr hervorstechend. Die Markräume, von zierlicher, runder Gestalt, dringen in die Verkalkungszone ein. Das Mark ist etwas faserig und reich an runden spindeligen, mehrkernigen Zellen und Riesenzellen. In den die Markräume begrenzenden rothen Bälkchen sind zahlreiche, blaue, durch directe Knorpelverknöcherung entstandene Bälkchen (wie in Figur F), vorwiegend aber homogen aussehende, ziemlich ausgekerbte Reste von Knorpelsubstanz. An den lamellösen rothen Bälkchen sitzen nach der Markhöhle zu zahlreiche Osteoblasten. Nach der Mitte der Diaphyse zu werden die Markhöhlen zunehmend enger, die rothen, lammellösen Knochenbalken um die blauen Knorpel- und Knorpelknochenreste immer dicker, sodass schliesslich nur noch enge, röhrenartige Markräume vorhanden sind. Dieselben zeigen denselben zelligfaserigen Inhalt, wie oben erwähnt; besonders fällt selbst an den engsten Markräumen der reiche Osteoblastenbelag auf. — In der oberen Epiphyse liegen meist spindelige Knorpelzellen wenig dicht zusammen, und nahe der Epiphyse ist eine grössere Schicht

von Grundsubstanz zwischen den vergrösserten, runden Knorpelkapseln. Diese hellere Region ist sehr schmal. — An der unteren Epiphyse haben wir deutlich 2 Schichten, eine dichtere periphere, mit sehr dicht gelagerten, spindeligen, wirr durch einander geworfenen Zellen und eine breite innere, mit einer Andeutung von Wucherungszone und Zellensäulen. Hier sind die zelligen Einlagerungen stets durch breite Bahnen von Grundsubstanz getrennt.

Während an der oberen Epiphysengrenze nur ganz geringe Wucherung und Reihenbildung des Knorpels zu sehen ist (s. Fig. E), wird dieselbe an der unteren Epiphysengrenze viel stärker und ist weit in der Epiphyse verbreitet. Dementsprechend sind die Markräume hier und da weniger rund, sondern etwas länglicher gestreckt; andere sind wieder sehr breit, ähnlich wie am Radius dieses Falles. Die Reihenbildung kommt nur schwach zum Ausdruck, meist liegen nur Haufen von 4—6 Zellen dicht bei einander. Die Knorpelkapseln nach der Ossificationsgrenze zu werden grösser und rundlicher, und die Zellen füllen die Kapseln oft nicht aus. Blasig wie am Radius dieses Falles und wie bei den Fällen VI, VII, VIII werden sie nicht. An der unteren Epiphysengrenze sehen wir an der Peripherie ein Ueberwuchern des Periostknochens über die Grenzlinie.

Recht verschieden von dem beschriebenen Verhalten am Femur ist der Befund an anderen Knochen, z. B. dem Radius. Der Knorpel ist in der ganzen oberen und unteren Epiphyse von zierlicher, netzförmiger Anordnung, nach der Verkalkungszone zu werden die Zellen blasig; die Maschen direct an den Markhöhlen sind oft abgeplattet, dunkelblau, liegen parallel zur Grenzlinie; es entstehen im Knorpel geschwungene Linien, welche sich in dem Periost verlieren. Nirgendwo sind Spuren von Zellensäulenbildung. Der netzförmige Knorpel stösst dann an die sehr mangelhaften, durchaus unregelmässig gestalteten Markräume. Diese bilden im Gegensatz zu dem Verhalten am Femur, fast gar nicht die dort gesehenen zierlichen Ausbuchtungen, sondern grössere Höhlen, welche in ihrer Unregelmässigkeit denjenigen vom Fall VIII (s. Fig. K.) sehr ähnlich sehn. Die Innenfläche der mit gefässführendem Mark gefüllten Räume zeigt meist einen rothen Saum, welcher nach der Mitte der Diaphyse zu immer mächtiger wird. In der Gegend des Ossificationsrandes sieht man grössere blaue Knorpelinseln (verkalkt) zwischen den unregelmässig vordringenden, roth umsäumten Markräumen, während nach dem Innern des Schaftes zu diese Knorpelinseln immer dünner werden und vielfach halbmondförmig und kolbig geformt von einem lamellösen dicken Knochenmantel umgeben sind. Man hat hier deutlich den Eindruck, dass die enchondrale Knochenbildung von der periostalen in ihrem Wachsthum überholt wird. Am Verknöcherungsrand ragt peripher der Periostknochen über die Grenze auf die Epiphyse herüber, sodass auf dem Längsschnitt ein konisch sich verjüngender centraler Zapfen mit dürftigen Bälkchen und weiten Markräumen entsteht, welcher in der lamellösen, fast ganz rothen, vom Periost gelieferten, ausserordentlich dichten Diaphyse wie in einem Trichter steckt.

An dem Humerus, dessen Durchschnitt (Fig. V[4]) den Eindruck einer Fractur machen könnte, stellt sich bei der mikroscopischen Untersuchung heraus, dass der weisse Sporn (s), der sich von der oberen Epiphyse in den Schaft bogenförmig hereinschlägt, aus Knorpel besteht, welcher in den Theilen, die dem an ihm aussen vorbeiziehenden Periostknochen zunächst gelegen sind, eine spindelzellige Beschaffenheit hat.

Wir sehen also als histologische Kriterien dieses Falles eine Dystrophie des Knorpels im hypoplastischen Sinn, eine sehr dürftige Knorpelknochenbildung, wenigstens an einigen Knochen und eine stark sclerosirende, periostale Knochenbildung. Letzteres Moment ist auf den ersten Blick so auffallend, dass man verleitet werden könnte, den ganzen Process Sclerosis ossium praematura zu nennen, wenn nicht der histologische Befund lehrte, dass diese Veränderung in dem Falle nicht essentiell sein kann für das Zustandekommen der Kurzgliedrigkeit. Diese wird vielmehr bedingt durch die Unfähigkeit des Knorpels, zum Wachsthum im physiologischen Sinne brauchbare Reihen aufzubauen. Secundär etablirt sich dann die mächtige Periostknochenbildung in dem wegen der mangelhaften Knorpelwucherung eng gebliebenen Gebiete und wird natürlich um so mehr imponiren und relativ mächtiger sein, als ja die Längsausdehnung des Knorpels und damit die des Knochens nur ein sehr geringes Maass erreicht hat. — Man könnte vielleicht geneigt sein, diese periostale Ueberproduction für einen compensatorischen Vorgang oder Versuch zu halten.

Von besonderer Wichtigkeit war uns dieser Fall mit Rücksicht auf die später noch zu besprechende histologische Unterscheidung, welche Klebs zwischen Kretinismus und Kretinoid macht (s. später). Die Beschreibung und Abbildung der Femurepiphyse unseres Falles passt genau auf das, was Klebs als kretinistisch charakterisirt, während die Beschreibung anderer Skelettheile, so die des Radius zum Kretinoid passen, was schon aus der Uebereinstimmung mit dem Fall VIII hervorgeht, der unzweifelhaft zu dem gehört, was Klebs Kretinoid, andere sog. foetale Rachitis oder Mikromelia chondromalacica nennen.

Der Fall XII bietet auch einen neuen Befund, der dazu beiträgt, uns die Verschiedenheit der Gestaltungen des Processes zu zeigen, welcher gemeinsam allen hier geschilderten Producten zu Grunde liegt, nämlich der Chondrodystrophie, welche uns in diesem Fall als reinste hypoplastische Form entgegen tritt. — Die Hautdecken sind zu weit und in Falten gelegt. Der Schädelsagittalschnitt (s. Fig. XII^2 bietet eine grosse Aehnlichkeit mit dem von Fall VII, und das Gesicht zeigt völlige Uebereinstimmung mit der Physiognomie der Fälle VI, VII, VIII.

Dabei ist das äussere Verhalten der Röhrenknochen sehr verschieden: Dort kurze, krumme, dicke — hier längere, nur mässig gebogene, dünne Knochen (s. Fig. XII^1). Um so interressanter war das Studium der mikroscopischen Verhältnisse des Falles.

An der oberen Diaphysengrenze des Humerus, dem das unentkalkte Präparat (s. Fig. H) entnommen ist, sehen wir die dunkle Verkalkungszone (K Z), welche mit leicht gezackter, im Uebrigen grad verlaufender Linie gegen die Zone der wurchernden Knorpelzellen (W Z) sich absetzt. In dieser sieht man allerdings eine Proliferation, aber nur hier und da ist Reihenbildung angedeutet. Die Knorpelzellen liegen meist in runden oder ovalen Haufen zu 5, 8 bis 10 zusammen. Bei Färbung mit Haematoxylin und Eosin wird der Mangel an regulärer Knorpelwucherung noch deutlicher; wo überhaupt von Knochenbildung etwas zu sehen ist, da ist sie äusserst dürftig. In der Zone der Knorpelverkalkung werden die Zellen sehr gross und blasig und sind meist semmelartig zu zweien zusammenliegend, von dunklen Bändern verkalkter Knorpelgrundsubstanz umgeben. Nach oben zu sehen wir ein grosses Bogengefäss (B) den Knorpel durchsetzen, welches schon makroskopisch zu sehen war und eine Abhebbarkeit des Knorpels an dieser Stelle bedingte. Das Bogengefäss geht

innen in ein schräg nach oben verlaufendes Gefäss über und nach Aussen in das Periostperichondrium; letzteres drängt sich an dieser Stelle etwas in die Epiphyse hinein. Das Periost ist reich an Gefässen. Da sich auf der anderen Seite das Periost ebenfalls etwas in die Epiphyse hineindrängt, so sieht das Epiphysenende auf dem Sagittalschnitt annähernd pilzförmig aus. — Man könnte annehmen, es handele sich hier um eine stärker ausgeprägte *Encoche d'ossification* (*Ranvier*), jene ringförmig den Knorpel umgebende Verdickung des Periostes, von der aus häufig periostale Bindegewebsfasern in den Knorpel auszustrahlen scheinen. Diese Kerbe findet sich *an der Grenze der sogenannten Zellsäulenschicht* (die durch säulenartig angeordnete Reihen abgeplatteter Knorpelzellen gebildet wird), gegen die oberhalb gelegene *sogenannte Wucherungszone des Knorpels* (in welcher die Zellen dicht stehen, oft schon zu Gruppen oder kürzeren Reihen angeordnet sind und in welcher nach den Untersuchungen von *Retzius* und *Leser* besonders viele Mitosen sich finden.)

Die *Markräume* sind reichlich und von rundlicher Gestalt, ziemlich eng, und werden von Knochenbälkchen umgeben, welche etwas plumper wie normal sind. Die periostale Knochenbildung ist nicht auffallend stark, wie denn auch die Knochen trotz etwas grösserer Dichtigkeit sehr dünn sind.

Das histologische Charakteristicum dieses Falles bildet also die mangelhafte Reihenbildung des Knorpels, eine reine hypoplastische Dystrophie ohne abnorme Weichheit des Knorpels und ohne sclerosirende Prozesse durch lebhaftere Periostknochenbildung; in Folge dessen blieben die Knochen klein und zart, und ihr Wachsthum wurde von denjenigen des Integuments überholt, weshalb sich die Haut in Falten legte. Eine bedeutende Hypertrophie der Weichtheile, wie sie die Fälle der ersten Gruppe unverkennbar zeigen, liegt nicht vor, und hierdurch erlangt diese Beobachtung besonders im Aeusseren wieder eine grössere Aehnlichkeit mit Fall VIII.

Der Periostfortsatz an der Diaphysengrenze.

Die Verkrümmungen der Extremitätenknochen in einer Anzahl von Fällen.

Eine besondere Besprechung verdient ein eigenthümlicher Befund an der Diaphysengrenze, nämlich der sich hier an der *Grenzschicht von Knorpel und Knochen einschiebende Periostfortsatz*, dessen bei der makroscopischen Beschreibung schon Erwähnung gethan wurde (s. Fig. I^{2,5,6}; II^{2}; III^{1,2}; IV^{1,2}; VI^{1,2}; VII^{1,2}; VIII^{1}; X). Dieser Fortsatz ist in den verschiedenen Fällen sehr verschieden deutlich, manchmal ausserordentlich grob (Fig. VII^{2}, X, I^{2}), während er in anderen Fällen zarter, oder nur an einer Epiphyse (Fig. III^{1}, II^{2}), in anderen wieder makroscopisch gar nicht zu sehen ist (Fig. V^{2},^{4}, VIII^{2},^{3}), und zwar kann dies Vorkommen und Fehlen an den Knochen desselben Falles sich zeigen. So sehen wir in Fall VIII nur an der unteren Epiphyse des Humerus innen einen kleinen Fortsatz vom Periost eindringen, während an dem Femur und der Tibia nichts davon zu sehen ist.

Vergleicht man Fall VII und VIII (s. Figuren), so ist besonders bei dem Femur von VII das Hineinwachsen des Periostes ausserordentlich deutlich; es kommt dadurch zu einer ganz kleeblattartigen Gestalt des unteren Epiphysendurchschnittes; der Schaft ist in diesem Fall ausser-

ordentlich hart und dicht, sclerosirt. Im Falle VIII dagegen ist makroscopisch gar nichts von dem Fortsatz am Femur zu sehen, und erst mikroscopisch ist ein ganz dürftiger, schmaler Fortsatz zu erkennen, der auf die Architectur der Epiphyse keinen grossen Einfluss gewonnen haben kann; der Schaft ist in diesem Falle nur in der Mitte, wo er geknickt ist, sclerotisch, im übrigen ist er porös. Da die sclerotische Umwandlung des Schaftes auf periostaler Knochenbildung beruht, so kann man aus dem constatirten verschiedenen Verhalten wohl folgern, dass der Perioststreifen um so stärker auftritt, je lebhafter die periostale Knochenbildung in dem betreffenden Falle ist, was dann für die Möglichkeit einer durch active Wucherung bedingten Entstehung des Fortsatzes spräche. Dass das weitere Längswachsthum des Knochens, soweit bei der mangelhaften Knorpelwucherung überhaupt davon die Rede sein kann, durch das Hineinspringen des bindegewebigen Walles im hohen Maasse beeinträchtigt wird, das lehrt ein Blick auf Fig. VII ^{2}, I ^{2}, I ^{6}, wo eine völlige Trennung der Diaphyse von der Epiphyse dadurch zu Stande kommt. Wo der Perioststreifen sich eingeschoben hat, da ist die Grenze einer enchondralen Knochenentwickelung gesetzt, das Längswachsthum abgeschnitten; nur an den Stellen, wo Knorpel und Knochen sich noch direct berühren, kann von einem Längswachsthum auf dem Wege enchondraler Knochenbildung die Rede sein. Das illustriren auf das Deutlichste unsere Knochendurchschnitte. Betrachten wir z. B. nur in Fig. I ^{5}, den Durchschnitt durch den Femur, so sehen wir aussen, in der Gegend des Trochanter maior, den Perioststreifen eindringen und sich direct periostale Knochenbälkchen daran anschliessen, während in den Femur-Hals hinein sich ein feines Hohlraumsystem fortsetzt und eine graue Färbung die vorbereitende Verkalkungszone des Knorpels erkennen lässt. Auch in Fig. VII ^{1} sehen wir die durch die Perioststreifen nicht gehemmte mittlere Partie, wo Knorpel gleich an Knochen grenzt, in vorbereitender Verkalkung, auch an der oberen Epiphyse des Humerus VII ^{1} tritt uns dasselbe Verhältniss entgegen.

Der Befund der Periosteinschiebung an der Diaphysengrenze und das dadurch zum Stillstand gebrachte Wachsthum der Epiphyse in der betreffenden Region erinnert lebhaft an ähnliche Wachsthumshemmungen, welche nach Verletzungen der Intermediärknorpel an den langen Röhrenknochen auftreten, wie das zuerst von Ollier (l. p. c.) uud später von einer grossen Anzahl von Experimentatoren dargethan wurde (A. Bidder, Haab, Telke, Helferich, Vogt).

Mikroscopisch setzt sich der oben erwähnte Streif oder Fortsatz aus Bindegewebsfibrillen zusammen, die mit dem Perichondrium und Periost zusammenhängen (s. Fig. II ^{5}). In dieses Bindegewebslager sind ziemlich reichliche langgezogene Gefässe eingebettet. Nach dem Centrum zu verliert der Periostfortsatz immer mehr an Dicke und geht unmerklich in den Knorpel über, der noch eine Strecke weit etwas faserig in seinem Aufbau aussieht; der gerichtete Spindelzellenknorpel (G S), von dem oben die Rede war, erscheint gewissermaassen als Fortsetzung in der Richtung des Perioststreifens. Auch parallel zur Verkalkungszone laufende Gefässe setzen sich oft unmittelbar an den Fortsatz an oder bilden Fortsetzungen der Gefässe, welche in dem Perioststreifen liegen; in anderen Fällen, z. B. in Fall II, kommen die Gefässe breit aus dem Mark und beschreiben einen Gefässbogen an der äusseren Grenze der Verkalkungszone, aus dem dann breite Aeste mit den Epiphysengefässen in Verbindung treten. Diese Gefässe

werden von Bindegewebe begleitet und sind sehr zartwandig. In einigen Fällen sah ich dieselben so weit und lang, dass ein vollständiger Spalt in der Epiphysengrenze entstand. Diese Gefässe möchte ich im Weiteren als Grenz- oder Bogengefässe bezeichnen.

Da, wo der Streifen zwischen Diaphyse und Knorpel der Epiphyse eindringt, haben die Knorpelzellen in seiner nächsten Nachbarschaft eine ihm parallele Anordnung und langgestreckte Spindelform. Die Knorpelgrundsubstanz wird faserig, sodass ein unmerklicher Uebergang von Knorpel in Bindegewebe erfolgt.

Auf der Diaphysenseite des Periostreifens kann ein verschiedenes Verhalten bestehen. Einmal kann das Bindegewebe durch Vermittelung eines osteoiden Stadiums in echtes Knochengewebe übergehen, ein Vorgang, der sich in nichts von der normalen periostalen Ossification unterscheidet. Dieses Verhalten ist von verschiedenen Untersuchern über unseren Gegenstand, so von Urtel, Hoess, Eberth, Bode, Storp u. A. betont worden. Das andere Mal schliesst sich nicht direct Knochengewebe an die Lamelle an, sondern wie im Fall II (s. Fig. B II[5]) ist der Periostreifen auf beiden Seiten von Knorpel begrenzt; er bricht also in den Knorpel ein. Dies Verhalten ist bisher noch nicht betont worden, scheint mir aber für die Erklärung des Zustandekommens der periostalen Einschiebung von Bedeutung zu sein. Es liegt, wie die Fig. zeigt, (Fig. B II[5] bei K[1]), diaphysenwärts Knorpelgewebe, welches durchaus mit dem oben geschilderten „Reihenknorpel“ übereinstimmt. Die Knorpelgrundsubstanz geht dann allmählich in Verkalkung über; wir haben das netzförmige System mit den blasigen Knorpelzellen, und dann sehen wir Markräume in den verkalkten Knorpel eindringen und Knochenlamellen sich anlagern, genau derselbe Vorgang, wie wir ihn in der Regel in den axialen Theilen der Diaphysengrenze sich abspielen sehen (Fig. B II[5] bei K[2]).

Ueber das Zustandekommen dieser periostalen Einschiebung, welche in einer Reihe der früheren Beobachtungen erwähnt wird, herrschen verschiedene Ansichten. Die einen (Urtel und Hoess) erklären diese Schicht als durch active Thätigkeit des Periostes entstanden, wofür Hoess besonders den Umstand geltend macht, dass das Periost nach der Mitte zu allmählich sich immer mehr verjüngt. Eberth dagegen nahm eine Einklemmung, Storp eine Einstülpung oder Faltung des Periostes an; das Periost werde, wie Eberth sagt (l. c. S. 23), „bald mehr von dem in die Dicke und über den Rand des Diaphysentrichters wachsenden Knorpel, bald mehr von der ungleich in die Dicke wachsenden Diaphyse eingeklemmt“. Eberth stellt jedoch die Betheiligung activer Wucherungsvorgänge dabei keineswegs ganz in Abrede. Marchand und Kirchberg erklären die Entstehungsweise des Bindegewebsstreifens „als Folge eines Stillstandes der endochondralen Knochenbildung bei fortschreitender periostaler Verknöcherung und Vergrösserung der Epiphyse. Bei dem zunehmenden Dickenwachsthum wendet sich allmählich der an die Epiphyse angrenzende Theil der ursprünglich äusseren periostalen Fläche gegen den Epiphysenknorpel und wird von diesem bei dessen weiterem Wachsthum förmlich überwallt“.

Nach meiner Erfahrung bin ich geneigt, activen Wucherungsvorgängen eine grössere Rolle zuzuschreiben. Dazu muss zunächst der Befund von Fall II auffordern, wo wir die Periostlamelle buchstäblich in den Knorpel eindringen sahen. Dann kann ich mit der eben erwähnten Faltung das Vorhandensein langer, gestreckter Bogengefässe, die sich nach dem Innern zu

mehr und mehr verjüngen, nicht recht in Einklang bringen. Mit dem Periost müssten doch auch die Gefässe eine Faltung erfahren haben. Davon ist aber nie etwas zu sehen; im Gegentheil haben sie meist eine gestreckte oder leicht bogenförmig geschwungene Richtung. Besonders lehrreich waren in dieser Beziehung diejenigen Fälle, in denen von keiner nennenswerthen Verschiebung oder Vergrösserung der Epiphyse die Rede war (s. Abb. Fall XII), wo aber trotzdem die Diaphysen- und Epiphysengrenze von weiten, vom Periost ausgehenden Gefässen durchzogen wird. Die lebhafte Proliferationstendenz des Periost-perichondriums ist übrigens, abgesehen von der Diaphyse, auch an anderen Stellen bemerkbar, indem, wie Fall VI, VII, VIII zeigen, sowohl reichliche Gefäss-Bindegewebszüge ins Innere der Epiphysen hereinziehen, als auch an den Gelenküberzügen sich zeigen.

Es scheint mir die Annahme gerechtfertigt, dass, wenn auch eine nur geringe Verschiebung der Diaphyse gegen die Epiphyse (die bei Stillstand des Wachsthums der letzteren und fortschreitendem periostalen Wachsthum an ersterer sich entwickelt), schon hinreichen mag, das Periost in den dadurch entstehenden Knickungswinkel hineinzuziehen, das weitere Eindringen des sich allmählich nach dem Innern zu verjüngenden Perioststreifens nur durch eine, von reichlichen Gefässen unterstützte, active Bindegewebswucherung sich vollzieht.

Die auffallende, geradezu spitzwinklige Krümmung oder Einbiegung, welche die Extremitätenknochen einiger dieser Fälle zeigen, stellen uns vor die Frage, ob denn diese hochgradigen Verkrümmungen auch nur in dem jetzt geltenden Sinne, den Urtel und Eberth schon aussprachen, aufzufassen sind, nämlich nur als „vorgetäuscht" durch die behinderte Längsausdehnung? Nach unseren Beobachtungen möchte diese Erklärung doch nicht für alle Fälle ausreichen, sondern ich glaube, dass in Fällen, wie z. B. Fall VIII (s. Abbildungen) eine wirkliche Knickung, eine Ueberbiegung, anzunehmen*) ist, was eine Weichheit der Skelettheile zu einer gewissen Zeit der Entwickelung voraussetzt. Darum werden naturgemäss die Verkrümmungen am stärksten in den Fällen sein, in welchen der Process der Weichheit der Knorpel schon zu sehr früher Zeit bestand. Dieser Annahme steht der histologische Befund unterstützend zur Seite. Der Knorpel, der doch die Form des Skelets zunächst bestimmt, ist abnorm biegsam und wird daher durch den Zug der Muskulatur des Foetus geknickt, in dem Sinne, wie ihn die Haltung des Foetus im Uterus erforderte, sodass z. B. bei den unteren Extremitäten im Fall VIII eine Einbiegung im Sinne der Flexion herauskommt, an den Armen gleichfalls eine Beugung, wie sie der Foetus im Uterus zeigt, statt hat; nur ist Alles, da der Knorpel keine Festigkeit besitzt, über das physiologische Maass getrieben.**) In keinem der mir bekannten Fälle war in der Knickung oder Biegung des Femur die physiologische Krümmungstendenz ganz verdeckt. Keiner der Knochen war nach vorn anders wie convex gekrümmt. — Freilich ist der Vorgang nicht so wie bei der echten Rachitis, wo der weiche Osteoidknochen sich verbiegt und dann nachher in der verbogenen oder eingeknickten Form

---

*) Eine ähnliche spitzwinklige Krümmung sehen wir in dem von Porak (l. p. c.) beschriebenen Fall (s. Fig. 2, S. 13 und 21).

**) Derselben Ansicht über den Einfluss des Muskelzuges auf das Zustandekommen der Verkrümmungen, was eine Weichheit des Knorpels voraussetzt, ist auch Porak (l. c. p. 18). Indem jedoch Porak dadurch allein die Verkrümmungen erklärt — von dem Einfluss des Perioststreifens ist nicht die Rede — stellt er sich auf einen zu einseitigen Standpunkt.

sklerosirt. Ein solches (d. h. osteoides) biegsames Stadium giebt es natürlich, wie auch Marchand (l. c. s. 204) hervorhebt, bei der hier in Rede stehenden Erkrankung überhaupt nicht. Trotzdem ist es mit der histologischen Beschaffenheit des weichen Knorpels sehr gut in Einklang zu bringen, wenn wir, wie oben auseinandergesetzt wurde, eine Biegung bis zur Einknickung des primären, knorpeligen Knochenschaftes annehmen. Dem entsprechend finden wir die Verbiegungen am stärksten an den längsten Extremitätenknochen, vorzüglich an den unteren Extremitäten, welche beim Foetus in Folge der Lagerung desselben, normaler Weise schon die stärksten Beugungen machen. An den kurzen Phalangen der Zehen und der Metatarsalknochen dagegen sehen wir geringere Grade der Verbiegung in mehreren Fällen, so im Falle I; ein stärkerer Grad der Verbiegung begegnet uns im Fall VIII. Hier bestand hochgradige Equino-varus-Stellung, und diese wird durch die Annahme abnormer Raum- und Druckverhältnisse im Uterus und starker Anpressung der Beine des Foetus an seinen Leib zu erklären sein. Diesem Druck fügten sich auch die Mittelfussknochen.

Immerhin mag eine grosse Zahl von leichten Verkrümmungen in dem Sinne von Urtel und Eberth aufgefasst werden können und nur als Steigerung der an den normalen Extremitätenknochen vorhandenen, an der Flexorenseite sich öffnenden Biegungen und Curven anzusehen sein. Sicher ist aber ferner, dass die Krümmungen zum Theil auch so zu Stande kamen, dass in Folge einer Verschiebung der Epiphyse gegen die Diaphyse ein Wachsthum „in veränderter Richtung“ stattfindet, ein Vorgang, auf den schon Storp und Marchand aufmerksam machten.

Mit dieser Verschiebung hängt das Auftreten der sich einschiebenden Periostlamelle innig zusammen, indem durch diese die Verschiebung in der Art unterstützt wird, dass das Wachsthum an der Stelle, an welcher der Periostfortsatz sich findet, sistirt wird, an anderen Stellen aber weiter geht, wodurch dann Krümmungen entstehen. Unsere Figur D und Andere zeigen sehr deutlich diese Verschiebung des Epiphysenknorpels gegen die Diaphyse.

Die oben erwähnten Arbeiten über das Wachsthum der Röhrenknochen nach Verletzung des Intermediärknorpels liefern eine durch das Experiment gewonnene, interessante Analogie zu den vorliegenden Veränderungen. — Hier möchte ich zuerst an die Versuche von Helferich (l. c.) erinnern. Bei jungen Kaninchen exstirpirte H. am distalen Ende der Ulna mehr oder weniger den Intermediärknorpel und erzeugte Verkürzung und Verkrümmung der Extremität. H. giebt folgende Erklärung für diese Verkrümmung: Der normal in die Länge wachsende Radius ist durch die nicht mitwachsende Ulna, in deren Wunddefecte sich eine fibröse Narbe gebildet hat, fixirt, er muss sich also, um Platz für seine zunehmende Länge zu gewinnen, krümmen, und wird seine Epiphysengrenzlinie und Gelenkfläche somit schief gestellt.

Ganz ähnlich kann man sich den Vorgang in unseren Fällen erklären, nur muss man an Stelle der Fixirung an der Ulna den Perioststreifen setzen.

Noch ähnlicher liegen die Verhältnisse in den Versuchungen von A. Bidder (l. c.). Durchschnitt dieser Autor die ganze Dicke des Intermediärknorpels, so trat eine gleichmässige Verkürzung des Knochens ein; wurde nur ein Theil lädirt, so trat ungleichmässige Verkürzung, d. h. also Verkrümmung ein.

Sehr deutlich geht dies Verhältniss auch aus der jüngst erschienenen Arbeit von P. Jahn hervor (l. p. c.). Jahn schnitt nach Freilegung des peripheren Ulnaendes durch zwei glatte Querschnitte eine Knorpelscheibe von 0,5 — 1,0 mm Dicke heraus. In verschiedenen Zeitabständen (bis 42 Tage) wurden die Versuchskaninchen getödtet. Hierbei liess sich der Effect nachweisen, dass die Vorderarmknochen derart verkrümmt waren, dass in einem Fall (29. Tag) ihre Gelenkflächen nach auswärts sahen, der Fuss also in Abduction stand.

Die excidirte Knorpelscheibe vertritt in unseren Fällen der eingeschobene Perioststreif; der Effect ist derselbe — die Hemmung des Wachsthums an der betroffenen Stelle und Krümmung durch Weiterwachsen der anderen Theile.

Die Verschiebung kann aber auch viel bedeutender sein wie in Fig. D und einen solchen Grad erreichen, dass ganz das Bild einer pseudarthrotisch geheilten Fractur entsteht.

Fälle der Art finde ich zwar nicht bei den Autoren abgebildet, ich verfüge aber selbst über ein solches Beispiel vom Oberschenkel eines Neugeborenen, dessen Abbildung leider an dieser Stelle nicht mehr möglich war.

In dem angedeuteten Falle sehen wir einen ganz rechtwinkligen Ansatz der oberen Epiphyse an dem Schaft, einen starken Periostfortsatz fast senkrecht von oben nach unten verlaufend und in demselben ein weites Bogengefäss. Die 2,2 cm lange und 1,2 cm dicke obere Epiphyse ist in Folge dieser bindegewebigen Einschiebung in der That pseudarthrotisch beweglich. Die Diaphyse ist 3,5 cm lang, die untere Epiphyse 7 cm breit, 5,5 cm hoch. Der Fall gehört zu denen mit festen Epiphysen, mässiger Sclerose der Diaphyse. Die obere Epiphyse ist relativ stark im Verhältniss zu dem übrigen Knochen entwickelt. — Auf Grund der Untersuchung dieses Präparates möchte ich glauben, dass manches von dem, was in der Literatur als intrauterin geheilte Fracturen figurirt, auf dieselbe Art — durch Verschiebung — vorgetäuscht sein dürfte.

IV. Das Einheitliche der vorgeführten foetalen Skeletveränderungen. Die Formen der Chondrodystrophia foetalis. Beobachtung XIII, ein extremer Fall von Chondrodystrophia hyperplastica. Osteoporose und Osteosclerose als Begleiter der Chondrodystrophie. Ueber die Beziehungen zum Kretinismus. Die Chondrodystrophie im extrauterinen Leben; Parrot's Achondroplasie. Micromelie und Microsomie.

Wenn sich auch theoretisch Nichts gegen das Vorkommen einer echten Rachitis beim Foetus wird einwenden lassen, so ist es anderseits vollkommen klar, dass unsere Beobachtungen mit der echten Rachitis Nichts zu thun haben. In der Bezeichnung „sog. foetale Rachitis" ist dies Urtheil bereits enthalten und man gebraucht diesen Ausdruck — über dessen Mängel sich fast alle Untersucher über diesen Gegenstand vollkommen klar sind — nur, weil es keinen besseren giebt. Die von Klebs gebrauchte Bezeichnung kretinoide Dysplasie, welche wohl kaum allgemeiner acceptirt werden kann, habe ich bereits erwähnt und ich werde nachher noch darauf zurückkommen.

Kirchberg-Marchand wenden den Ausdruck Micromelia chondromalacica für die sog. foetale Rachitis an. Diese Bezeichnung ist für den betreffenden Fall sehr zutreffend, sie möchte sich aber nicht allgemein empfehlen, weil sie zu eng ist und nur für einen kleinen Theil der Fälle überhaupt passt, da das Gros der Fälle doch festere Knorpel hat. Die Mehrzahl müsste daher unter der unglücklichen Bezeichnung „pseudo-rachitisch" verbleiben. Dann sind nur die Formen berücksichtigt, welche durch auffallende Kürze der Glieder sich auszeichnen, während wir nachweisen konnten, dass auch bei wenig verkürzten Gliedern, also ohne Micromelie, der Process in den Knochen sitzen kann.

Parrot machte den Versuch, das Wesentliche des zu Grunde liegenden pathologischen Processes durch den Ausdruck Achondroplasie wiederzugeben, eine Bezeichnung, welche nicht annehmbar ist, da sie nothwendig verleiten muss, eine Defect- oder Hemmungsbildung, eine „Agenesie" der knorpeligen Skeletanlage anzunehmen, welche doch thatsächlich nicht besteht.

Urtel hat die Veränderungen durch die Bezeichnung Chondritis foetalis zu charakterisiren versucht. Aus allgemein-pathologischen Gründen ergiebt sich leicht die Unrichtigkeit dieser Bezeichnung.

Wir haben nun geglaubt, dass unseren Beobachtungen Gemeinsame und das Wesentliche des pathologischen Vorgangs bei der Namengebung zum Ausdruck zu bringen, durch den im Laufe der vorangegangenen Untersuchung bereits mehrfach angewandten Ausdruck **Chondrodystrophie.**

Das der Reihe aller vorgeführten Beobachtungen Gemeinsame ist die Veränderung an den knorpeligen Skelettheilen, der Knorpel wächst nicht mehr im physiologischen Sinn, es besteht ein Zustand von Dystrophie des Knorpels. Durch die Bezeichnung **Chondrodystrophia foetalis** glauben wir dieser Alteration des Knorpelwachsthums am besten Ausdruck zu geben.

Der krankhafte Process, welcher den Knorpel seiner Wachsthumsfähigkeit im physiologischen Sinn mehr oder weniger vollständig beraubt, kann zu sehr verschiedenen Zeiten der foetalen Entwickelung auftreten. Je früher und je intensiver er sich am Skelet etablirt, um so kürzer werden die Knochen bleiben. In den Fällen, in welchen die Knochen schon etwas länger und dazu ziemlich gerade sind (vergl. Fall X), muss der solide Knorpelschaft eine Zeit lang eine gewisse Festigkeit und einen gewissen Grad von Wachsthumsfähigkeit besessen haben. Ja Beobachtungen, wie IX, XI, XII, machen uns weiter mit der Thatsache bekannt, dass die Knochen eine beträchtliche Länge erreicht haben können und dann erst von dem krankhaften Process — der Chondrodystrophie — befallen werden.

Dieses krankhafte Wachsthum kann sich in sehr verschiedener Weise äussern. Der Knorpel tritt entweder in einen Zustand der Erweichung (Chondrodystrophia malacica s. Chondromalacia foetalis), oder in einen rein torpiden Zustand von Wachthumsstillstand (Chondrodystrophia hypoplastica), oder es wird dem Knorpel zwar nicht jede Wachsthumsregung unmöglich gemacht, er ist aber immerhin unfähig Reihen zu bilden und somit zum Längswachsthum des Knochens beizutragen. Ja, wir sehen Fälle, in denen der solchermaassen im physiologischen Sinne untüchtig gewordene Knorpel sogar ein aussergewöhnlich lebhaftes allseitiges, aber ungeordnetes Wachsthum entwickelt, sodass man berechtigt ist, von einer Chondrodystrophia hyperplastica zu sprechen.

Dass die Wucherung des Knorpels in den Fällen mit weichen Epiphysen geradezu einen hyperplastischen Charakter annehmen kann, war schon früheren Beobachtern (H. Müller, Kirchberg-Marchand) aufgefallen. Mein Fall VIII ist, wie ein Blick auf die Abbildungen lehrt, schon ein gutes Beispiel dieser Form.

In ganz besonderem Maasse ist aber der Fall, von welchem **Fig. XIII** den Oberschenkel zeigt, geeignet, diese Hyperplasie zu illustriren.

Maasse dieses Falles sind in der Tabelle II unter Fall XIII aufgeführt.

Dieser Fall ist, wie eine sehr genaue Umschau in der Literatur lehrt, wohl einzig in seiner Art und zeigt Skeletveränderungen, welche durch ihre ausserordentliche Prägnanz sich gewissermaassen selbst interpretiren. Der Charakter der hyperplastischen Chondrodystrophie, bei ziemlicher Festheit des Knorpels ist sehr deutlich ausgeprägt.

Der Foetus, welchen ich demnächst eingehend zu beschreiben gedenke, hat den Gesichtsausdruck wie die Fälle VI, VII, VIII, also vor Allem die abgeplattete Nase.

Ueberraschender Weise zeigt der Schädel jedoch eine partielle, steinharte Synostose am Tribasilare und senkrechte Stellung desselben.

Indem ich es mir an dieser Stelle versagen muss, auf die Details des überaus interessanten Schädeldurchschnittes einzugehen, verweise ich auf einige Schädelmaasse, welche in Tabelle III aufgeführt sind.

Ferner ist der Fall durch eine viel bedeutendere Körperlänge, von 42 cm, vor den genannten 3 Fällen ausgezeichnet und ist auch länger wie die Fälle der ersten Gruppe.

Der Umfang der Hautdecken entspricht einem ausgetragenen Kind, die Knochen sind aber zu kurz, die Diaphysen sind gerade, dabei alle knorpeligen Theile ganz kolossal verdickt und die Epiphysen dadurch ganz unförmig gestaltet. (S. Fig. XIII, an welcher die plumpe Gestaltung besonders am Trochanter maior und minor auffällt. S. Maasse in Tabelle II.)

Einige Knochen sind fracturirt. Ich vermuthe, dass das bei der Geburt geschehen ist, über deren Verlauf allerdings jede Angabe mangelt. Die Lungen sind vollkommen atelectatisch. Ein besonders disponirender anatomischer Grund für die Fracturen ist in der Knochensubstanz selbst nicht gegeben. Es kann sich nicht um jene, als Osteogenesis imperfecta oder Osteoporosis congenita beschriebene Veränderuug handeln, bei der, wie Paltauf (l. c. S. 58) sagt, von einer periostalen Knochenbildung gar nicht die Rede ist, — im Gegentheil sind die peripheren Theile der Diaphyse hart; im Innern zeigen sie allerdings, an den grossen Röhrenknochen wenigstens, eine grosse centrale Höhle. Die periostale Knochenbildung ist viel geringer, wie in den als sklerotisch zu bezeichnenden Fällen unserer Reihe, sie ist aber mächtig genug, um an der Epiphysengrenze oft zu einem Ueberragen des Knochens auf die dicke Epiphyse zu führen und zwar mit einem niedrigen, sehr zierlich eingekerbten, becherartigen Rand, wie das die untere Epiphysengrenze in der Fig. XIII zeigt. Die meisten Röhrenknochen (Humerus, Radius, Ulna, Tibia und Fibula) bekommen an den gewucherten Epiphysen dadurch ein ganz pilzartiges Aussehen.

Die mikroscopische Untersuchung des Femur zeigt die innere Uebereinstimmung mit den Fällen der ersten und fast noch mehr mit denen der zweiten Gruppe (VI, VII, VIII). Der Knorpel, makroscopisch nur ein wenig fleckig und streifig, zeigt hier eine schleimige Beschaffenheit und ausserordentlich starke netzartige Streifung und Bildung von Zügen in den verschiedensten Richtungen. Der sehr stark vascularisirte Knorpel zeigt keine geordneten Zellensäulen, sondern eine ungeordnete Wucherung nach allen Seiten. Die schleimartige Beschaffenheit des Knorpels ist nahe den Diaphysengrenzen am stärksten; diese Zone ist viel breiter wie die entsprechende in Fig. K. — Die Markraumbildung ist zum Theil sehr reichlich, ist aber wie im Fall VIII durchaus unregelmässig und die Räume sind sehr gross. Das Mark ist blutgefässreich, faserig und zellig, besonders reich an Riesenzellen. In den spärlichen centralen Knochenbälkchen sehen wir auch hier oft blaue verkalkte und unverkalkte Knorpelreste, von einer zarten, rothen Knochenlamelle umgeben. Vielfach sieht man auch blaue Bälkchen und Spangen, welche, ohne von Knochenleisten umgeben zu sein, in der Markhöhle liegen. Zahlreiche Riesenzellen liegen vielfach in zackigen Ausfräsungen der Knochenbälkchen und der verkalkten Grundsubstanz und scheinen demnach eine Resorption vorzunehmen. Offenbar hängt damit das deutliche Hervortreten einer Markhöhle und die unverkennbar zartere Beschaffenheit der centralen Knorpelknochenbälkchen zusammen, und man

könnte den Process als Osteoporosis interna bezeichnen, welche in diesem Fall eine Begleiterscheinung der Chondrodystrophie bildet; letztere macht das wesentliche Moment des gehemmten Längenwachsthums des Knochens aus.

Eine Analogie dieser Markhöhlenbildung durch Resorption sahen wir bei den Fällen VI, VII, VIII, bei denen die centralen Partieen des Schafts bei der makroscopischen Beschreibung oft als sehr porös bezeichnet wurden, oder nur von spärlichen krümeligen Knochenbälkchen durchsetzt waren. Also auch dort liegt ein gewisser Grad von Osteoporosis interna vor. Bei diesen Fällen sieht man aber an manchen Knochen eine lebhafte Periostknochenbildung, die hier und da zu Sclerose sich steigerte, sodass wir hier an einem Object die beiden Processe, Osteoporosis interna und Sclerose nebeneinander sahen; für die Gestaltsveränderung des Skeletes ist aber bei diesen Fällen die Chondrodystrophia malacica als das Wesentliche anzusehen.

Um Irrthümer in Betreff des Ausdrucks Osteoporosis interna zu vermeiden und um ausdrücklich zu betonen, dass das nicht mit der gewöhnlich Osteoporosis congenita genannten foetalen Knochenerkrankung zu identificiren ist, möchte ich auf einen Passus in dem Werk von Paltauf (l. c. S. 56) hinweisen. Es heisst dort: „Ich hatte Gelegenheit, über ein Dutzend Fälle dieser angeblichen Rachitis foetalis zu untersuchen und komme ich auf Grund meiner Beobachtungen, im Einklang mit Anderen, zu dem weiteren Schlusse, dass man zwei Formen dieser Erkrankung zu unterscheiden hat, die eine mit den kurzen, aber festen, nicht auffallend verdickten, fast sclerotischen Diaphysen und verdickten Epiphysen; die andere mit den dicken, plumpen, unförmigen, brüchigen und gebrochenen Diaphysen und ziemlich normalen Epiphysen, welche beide Formen mit verschiedenen Namen belegt wurden (Marchand-Kirchberg: Mikromelia chondromalacica oder pseudorachitica; Vrolick: Osteogenesis imperfecta; Urtel: Osteopsathyrosis; Micromelia annularis u. dgl.) und die Kundrat als Osteosclerosis congenita und als Osteoporosis congenita zu bezeichnen pflegt.“

Es ist sehr schwer sich über den Werth dieser Eintheilung und Charakterisirung ein Urtheil zu bilden, ohne dass man die Objecte wenigstens in der Reproduction vor Augen hat. Die „sclerotische Form“ ist aber wohl nicht richtig generell charakterisirt, wenn es „verdickte Epiphysen“ heisst. Von der zweiten Form, welche in der äusseren Gestalt der Kinder ganz mit der ersten Art übereinstimmen soll, habe ich unter meinen 13 Beobachtungen keine gesehen. Der eben erwähnte Fall XIII hat jedenfalls nichts von dem Typus der „Osteoporosis congenita (Kundrat)“. Die Diaphysen sind nicht dick, plump und unförmig und die Epiphysen nicht normal. Auch das Aeussere des Foetus hat eine geringere Uebereinstimmung mit den andern 12 Fällen gezeigt, welche in Verkürzung der Glieder, Weite der Hautdecken und vor Allem in der Physiognomie besteht; letztere erinnert lebhaft an diejenigen der Fälle VI, VII, VIII. Während wir jedoch in diesen 3 Fällen eine minimale Entwickelung der Knochenkerne des Tribasilare sehn, begegnen wir im Falle XIII einer Sclerose am Tribasilare; im übrigen ist das Tribasilare stark kyphotisch und zwar mehr wie in den ausgesprochensten Fällen mit kretinistischer Einziehung der Nasenwurzel; wenn trotzdem die Einziehung hier fehlt, die Profillinie des Gesichts vielmehr fast in einer graden Flucht von der Stirn nach abwärts verläuft, so liegt das an einer stärkeren Entwickelung (Hyperplasie) der vor

dem Tribasilare gelegenen knorpeligen Theile. Das Tribasilare hat trotz der rechtwinklichen Kyphose noch eine ziemliche Grösse (s. Tabelle III).

Die Geschichte des Processes kann man sich in ihrer Entwickelung hier etwa so vorstellen: Das Knochenwachsthum ging eine geraume Zeit lang ungestört vor sich, denn sonst würden die Diaphysen nicht grade und nicht so lang sein; das Tribasilare war auch bereits ziemlich lang. Dann trat die Chondrodystrophie ein, der Knorpel büsste seine Wachsthumsfähigkeit in der Längsrichtung mehr und mehr ein; in dem reichlich ernährten Knorpel stellte sich ein allseitiges tendenzloses Wachsthum (Hyperplasie) ein. In diesen in die Breite wuchernden Knorpel dringen verschieden gestaltete Markräume vor; es wird Knochengewebe gebildet, welches die Diaphysenenden mehr in die Breite als in die Länge ausdehnt. — Das an Blutgefässen sehr reiche Mark bringt einen Theil der Knochenbälkchen zur Resorption; an der äusseren Gestalt, Länge oder Dicke des Knochens wird dadurch nichts geändert, der Knochen wird nur hohler (Osteoporosis interna). Die periostale Knochenbildung ist an den grossen Röhrenknochen im Allgemeinen nicht besonders stark, jedoch wird der Knorpel an der Verknöcherungsgrenze vom Periostknochen von Aussen kelchartig umgriffen. Am Tribasilare führte die Periostknochenbildung zu einer Sclerose.

Besonders bemerkenswerth scheint mir der Befund sehr reichlicher, gut entwickelter Gefässe im Knochenmark und im Knorpel. Dieser Reichthum ist so auffallend, dass man — wie das schon oben erwähnt wurde — einen Zusammenhang zu statuiren geneigt ist der Art, dass durch die lebhafte Gefässentwickelung, oder ein von den Gefässen herangebrachtes, unbekanntes, schädliches Agenz (wie das Kassowitz bei der Rachitis annimmt) der ganze Process eingeleitet werde.

Die bei bestehender Chondrodystrophie gelegentlich auftretende Sclerose ist wohl theilweise als compensatorischer Wucherungsvorgang von Seiten des Periostes aufzufassen. Ausser dem Periost spielt auch das Perichondrium zuweilen eine solche Rolle; wir sehen dies besonders in denjenigen Fällen, in welchen die Diaphysenknorpel am weichsten sind. Hier wird ein reichliches Eindringen von Gefässbindegewebe vom Perichondrium am leichtesten sein, wie auf der andern Seite auch das Mark, grosse Räume bildend, sich direct in die weiche Knorpelsubstanz einzudrängen vermag. Der in die Verknöcherungsgrenze hineingewucherte Streif von Periostperichondrium bildet ein wesentliches Moment für die Wachsthumshemmung und Verkrümmung der langen Röhrenknochen, obschon auch eine wirkliche Knickung des Schaftes in einigen Fällen hochgradigster Verkrümmung anzuerkennen ist. Die zu Sclerose führende Wucherung ist für das Zustandekommen der Verkürzung des Skelets unwesentlich, wie Fälle zeigen, wo sie an den verkürzten Knochen ganz fehlt.

„Osteosclerosis congenita" ist darum als Bezeichnung für die gesammte vorliegende Skeletveränderung unrichtig, weil das wesentliche des Processes, die Chondrodystrophie, in der Bezeichnung nicht zum Ausdruck kommt. Es ist aber gerechtfertigt, die sclerotische Beschaffenheit der verkürzten Knochen in der Namengebung mit auszudrücken und z. B. Fälle wie I, II, III, IV als Chondrodystrophia foetalis hypoplastica cum osteosclerosi zu bezeichnen. Die anderen Bezeichnungen ergeben sich je nach dem Befund im einzelnen Falle, wie das aus meinen Ausführungen hervorgeht; man wird also z. B. in manchen Fällen (VI, VII) die Bezeichnung „cum osteoporosi interna" der wesentlicheren Chondrodystrophia malacica hinzufügen dürfen.

Die Frage der Beziehung der sog. foetalen Rachitis zum Kretinismus hat von jeher das Interesse so sehr in Anspruch genommen, dass wir darauf hier näher eingehen müssen.

Bereits Ackermann (1790) hatte auf Veränderungen an der Schädelbasis hingewiesen, welche den Kretinismus zu erzeugen im Stande sein sollten. Er beschrieb eine Vertiefung am Schädelgrunde und ein Auseinandergezogenwerden der knorpeligen Verbindungen an der Schädelbasis, „die da, wo das Hinterhauptstück an die beiden Gelenktheile und diese an den basilaren Theil verbunden werden". Im Uebrigen bringt Ackermann die echte Rachitis mit dem Kretinismus in engen Zusammenhang und zwar hauptsächlich aus dem Grunde, weil die Knochen der Schädelbasis weich gewesen sein müssten, um die Krümmungen zu machen. Bemerkenswerth erscheint uns der folgende Satz aus der Ackermann'schen Arbeit: „es ist bekannt, dass keiner dieser Elenden in diesem erbarmungswürdigen Zustande geboren wird." Virchow (Ges. Abh. 1856) hatte als Ursache der Verbildung des Gesichtsschädels der Kretinen eine Störung im Wachsthum der Schädelbasis in einer Reihe von Fällen vermuthet und dann nachzuweisen vermocht, dass die Schädelbasislänge bei einer Anzahl von Kretinschädeln erheblich — 2 cm — gegen die Norm abfiel. Dann begegnete Virchow dem oben erwähnten Fall von kretinistischem Neugeborenen, wo sich bei Kürze, Verkrümmung, Härte der Extremitäten praemature Synostose der Schädelbasis fand. Am Halse lag eine Struma congenita, im Thorax eine grosse Thymus; die Nasenwurzel war stark eingezogen, die Nase breit und platt, von geringer Länge. In der praematuren Synostose an der Schädelbasis lag also das Geheimniss des kretinistischen Gesichtsausdruckes und da der Foetus als „von einer kretinistischen Mutter stammend" bezeichnet worden war, so sah Virchow in der praematuren Synostose eine Bestätigung hierfür und erklärte den Foetus für einen „neugeborenen Kretin". Virchow konnte nun, wie er sagt, bei diesem „neugeborenen Kretin", der schon vollständig die typische Form dieser pathologischen Rasse besass, in grossen Störungen der Schädelbasis den Mittelpunkt der ganzen Reihe von Veränderungen in der äusseren Physiognomie und in dem inneren Zustande des Nervencentrums aufweisen. Später (1858) konnte Virchow diesen Befund an einem Präparat der Berliner Sammlung erneuern. Dieses Präparat war als „angeborener Rachitismus" bezeichnet worden.

Darauf wurden von H. Müller (1860) Veränderungen am Schädel vom Kalb und von menschlichen Neugeborenen gefunden, welche gewöhnlich der foetalen Rachitis zugeschrieben *), von Müller für verwandt mit kretinistischen erklärt wurden. Müller glaubt, dass die Zustände der foetalen Rachitis und des Kretinismus sich sehr nahe ständen.

Auch Eberth hebt die frappante Aehnlichkeit einiger der zur foetalen Rachitis gerechneten Fälle mit den durch Kretinismus gesetzten Veränderungen hervor. Neumann und Grawitz beschrieben ebenfalls Fälle, welche sie als foetalen Kretinismus deuteten.

In diesen Fällen fanden sich Synostosen an der Schädelbasis. Diese Synostose bildete für Grawitz den Schwerpunkt für die Entscheidung Kretinismus, eine Auffassung, welche bereits von Anderen (Kirchberg und Marchand) als nicht richtig bezeichnet worden ist. Wenn Grawitz (S. 262)

*) S. Klein, Sömmering, Otto u. A. Letzterer beschrieb (1816) Fälle vom Menschen-, Hunde-, Schafs- und Kalbsfoetus.

sagt, die zu Grunde liegende Störung ist als eine Bildungshemmung anzusehen, welche sehr verschiedene Intermedialknorpel befallen kann, aber nur dann Kretinismus genannt werden darf, wenn unter den betroffenen Knorpeln sich auch die charakteristischen Wachsthumshemmungen an der Schädelbasis, d. h. an dem Os tribasilare nachweisen lassen, so ist dem entgegenzuhalten, dass Virchow (Ges. Abh. S. 995) selbst sagt, er halte es nicht für ausgemacht, dass die Synostose eine nothwendige Bedingung des Kretinismus sei und darauf hinweist, dass möglicherweise in manchen Fällen nur ein geringeres Wachsthum der Knochen durch unvollkommene Entwickelung ossificationsfähiger Lagen stattfinden mag, in analoger Weise, wie die Kürze des Rumpfes und der Extremitäten wesentlich auf mangelhaftem Knorpelwachsthum beruht.

Ferner hat sich Virchow (1883) ausdrücklich gegen die ihm imputirte Behauptung verwahrt, dass er den Kretinismus ausschliesslich aus der Synostose am Os tribasilare diagnosticire, auf diese führe er nur die eigenthümliche Verbildung des Gesichts, nicht den Kretinismus, zurück. Das Wesen des pathologischen Vorgangs bei der foetalen Rachitis fasst Virchow als „beschleunigte Verknöcherung mit geringer Knorpelwucherung auf, als deren regelmässiges Ergebniss eine Sklerose der Knochen zurückbleibt. Diese Sklerose verbinde sich aber gerade an dem Grundbein des Schädels leicht mit prämaturer Verknöcherung der Knorpelfugen." Die Beziehung der sog. foetalen Rachitis zum Kretinismus anlangend, drückt sich Virchow so aus: Er möchte glauben, dass ein Process, welcher der sog. foetalen Rachitis nahe verwandt, wenn nicht mit ihr identisch ist, in grosser Ausdehnung endemisch vorkommt, bald mit auffälligen centralen Störungen verbunden (Kretinismus), bald ohne dieselben, dass derselbe Process aber sporadisch sich auch weit ausserhalb der Gebiete des eigentlichen Kretinismus beobachten lässt.

Klebs, Ziegler und Rindfleisch haben später dasselbe Object untersucht und als kretinistisch beschrieben, welches Virchow s. Z. in Würzburg als neugeborenen Kretin beschrieb. Kirchberg und Marchand haben in ihrer verdienstvollen zusammenfassenden Darstellung der Ansichten über die sog. foetale Rachitis zwar die Fragestellung einmal deutlich ausgesprochen, mit welchem Rechte eigentlich der Process, welcher der foetalen Rachitis und derjenige, welcher dem Kretinismus zu Grunde liegt, identificirt würden, mit dem klassischen neugeborenen Kretin gehen sie aber zu pietätvoll um; sie nennen ihn „Crétin étalon, nach welchem alle späteren Fälle gemessen wurden." Die Darstellung von Kirchberg-Marchand lässt übrigens die inneren Zweifel, welche diese Autoren an der echten kretinistischen Natur des besagten Foetus hegen, deutlich zu Tage treten.

Klebs (Allg. Path.), der die sog. foetale Rachitis der Autoren Kretinoid oder kretinoide Dysplasie nennt, charakterisirt den Unterschied des Kretinoides gegen den echten Kretinismus folgendermassen (S. 347 ff.): „Dieses Kretinoid stellt den höchsten Grad der Hemmung des Längswachsthums dar, welche auf einer Störung des Knorpelwachsthums und der endochondralen Verknöcherung beruht. Aber diese Hemmung wird nicht, wie bei der Mikromelie, durch äusserlich wirkende Kräfte bewirkt, auch nicht durch infectiöse Einwirkung, wie wahrscheinlich bei dem endemischen Kretinismus, sondern durch einen Wettstreit, der vom Skeletknorpel und vom Skeletbindegewebe gebildeten Substanzen. Der Knorpelknochen wird durch eine übermässige Wucherung

des Bindegewebs — oder Periostknochens in seiner Entwickelung gehemmt und endlich durch den letzteren in grossem Umfange geradezu verdrängt."

Weiter heisst es dann: „Bei dem Kretinismus findet sogar eine recht reichliche Markraumbildung statt, wie namentlich aus der Ziegler'schen Abbildung (Bd. II S. 823. 4. Aufl.) hervorgeht. Bei demselben bleibt die Wucherung der Knorpelzellen aus, nicht weil dieselben keine genügende Nahrungszufuhr von Seiten der Blutgefässe erhalten, sondern weil diese Zellen nicht die Fähigkeit stärkerer Wucherung besitzen und nur unvollkommene Grundsubstanz bilden. Bei der kretinoiden Bildung dagegen fehlt nur die reihenweise Anordnung der knochenbildenden Knorpelzellen; dieselben bilden auch zunächst eine verkalkende Grundsubstanz in genügender Weise, sie erliegen aber weiterhin dem mächtig andringenden Periostknochen, weil sie nicht durch eigene Gefässe ernährt werden."

Die Berufung auf die Ziegler'sche Abbildung, welche ich bereits bei der mikroscopischen Beschreibung des Femur von Fall V erwähnte, ist ein schwacher Stützpunkt; denn wenn ich den von Ziegler abgebildeten Fall für kretinistisch halten sollte, müsste ich dasselbe mit Fall V, meinen sämmtlichen unter sich verwandten Fällen und den meisten in der Literatur als „sog. foetale Rachitis" bezeichneten Fällen thun, wozu die Berechtigung fehlt, selbst wenn der Zufall einen der Fälle als „Neugeborenen Kretin" signirt haben würde. Die histologische Zugehörigkeit dieses Falles V zu unserer Chondrodystrophie wurde in dem Abschnitt III dargethan. Am Femur zeigte der Fall die reichlichen zierlichen Markräume, wie sie Ziegler (l. c.) abbildet, während er an den anderen Röhrenknochen ganz dieselben Veränderungen bietet, wie die Fälle VI, VII, VIII, die Repräsentanten der chondromalacischen Form, sie zeigen. Dies Vorkommen der beiden von Klebs aufgestellten Typen an einem Object (Fall V), worauf schon im Abschnitt III hingewiesen wurde, beweist wohl deutlich, dass die Unterschiede nicht durchgreifend sind, oder mit anderen Worten, dass der klassische, so viel untersuchte neugeborene Kretin gar keiner ist, sodass uns alle Kenntnisse der Ossificationsverhältnisse bei einem neugeborenen echten Kretin vor der Hand fehlen. Da mithin eine histologische Unterscheidung der sog. foetalen Rachitis gegen den angeborenen Kretinismus nicht zu geben ist, so müssen wir, wenn wir nicht jeden Neugeborenen mit foetaler Rachitis für kretinistisch erklären wollen, nach anderen Unterscheidungsmomenten suchen. Die Anamnese der Fälle ergiebt stets ein negatives Resultat in Bezug auf kretinistische Ascendenz; kein Fall ist bekannt, wo ein solches Kind von kretinistischen Eltern abgestammt hätte. Die Fälle kamen zum grössten Theil in Gegenden vor, wo es keine Kretinen giebt. In den kretinenreichsten Gegenden kommt, wie schon Ackermann hervorhob, das Leiden angeboren nicht vor.

Froriep (l. p. c.) bezeichnete zwar die Anlage als meist angeboren, der Ausbruch der Krankheit beginne aber meist in den ersten Lebensjahren auf verschiedenartige Weise.

In den statistischen Arbeiten über Kretinismus wird Vererbung von Kretinismus oft erwähnt, z. B. bei Knapp (l. p. c.), der 157 Beobachtungen von Kretinen in einigen Theilen Steiermarks mittheilt. Bei Durchsicht der Tabellen dieser Statistik finde ich verschiedene Fälle, wo erblich belastete kretinistische Individuen geboren haben. Hier wären doch die Bedingungen zur Entstehung der sog. foetalen Rachitis eigentlich gegeben; von einer irgendwie an diese Erkrankung erinnernden Veränderung der Neugeborenen wird aber Nichts erwähnt. Angesichts solcher That-

sachen scheint es schwer verständlich, wie in Gegenden, in welchen Kretinismus sonst gar nicht vorkommt, ganz gesunde Mütter (wie z. B. in meinem Fall I) Kinder gebären sollten, welche schon intrauterin zu einem solchen Grad von „kretinistischer" Gestaltsveränderung gelangt wären, welchen selbst in mehreren Generationen belastete Individuen nur gelegentlich, und dann auch erst in Jahren erreichen, und welche dann die eine Art von Kretins — nämlich diejenige mit plumpen, kurzen Extremitäten — darstellen.

In anderen Fällen, welche als angeborener Kretinismus beschrieben wurden, handelte es sich jedenfalls zum Theil um ganz andere Dinge, z. B. Microcephalie. Ein derartiges mikrocephalisches Kind, aus der berühmten Sömmering'schen Sammlung stammend, erwähnte Marchand (Naturforscher-Vers. Strassburg 1885. Siehe auch Kirchberg-Marchand l. p. c. S. 213).

Eine gewisse Beziehung besteht ferner wohl unleugbar zwischen dem Kropf und dem Kretinismus. Diese Beziehung pflegt man sich entweder so zu denken, dass dasselbe — vielleicht miasmatische — Agenz, je nachdem es mehr oder weniger intensiv sich geltend macht, einmal Kretinismus, das andere mal Kropf erzeugt, oder man kann sich aus Analogie des nach Strumaexstirpation beobachteten körperlichen und geistigen Verfalls (Kachexia strumipriva) einen Zusammenhang mit dem Ausfall der normalen Funktion der Schilddrüse in Folge der strumösen Veränderung und der kretinistischen Degeneration vorstellen. Die Annahme, dass die Schilddrüse fähig sei, gewisse, mucinöse Stoffe zu eliminiren, findet in den Fällen eine gewisse Bestätigung, in welchen wir bei vollständigem Mangel, oder bei strumöser Entartung der Drüse unter Anderem auch Ansammlungen solcher Stoffe in und unter der Haut (Myxoedem) antreffen. Diese sulzige Infiltration der Haut finden wir nun auch in einem Theil unserer Fälle von sogenannter foetaler Rachitis (VI, VII, VIII), ein Befund, der um so mehr die Aufmerksamkeit auf die Schilddrüse lenken musste.

Ueber die Art der Beziehung zwischen Kropf und Kretinismus herrscht noch keine rechte Klarheit. Dies zeigen am besten die neueren, verdienstvollen Specialarbeiten, besonders von italienischen Forschern (Bonacossa, Trombotti, Galli, Taruffi, Verga, Brunati und Anderen), bei deren Studium der Mangel an Uebereinstimmung in dieser Frage uns deutlich entgegentritt. Sieht man aber z. B. die oben erwähnte Tabelle von Knapp durch, so fällt es auf, wie oft speciell die Mütter in den aufgeführten Fällen als kropfig bezeichnet werden. Auch ein ausserordentlich hoher Procentsatz der Kretins selbst (60 % in der Tabelle von Knapp) ist kropfig.

Es spricht nun entschieden nicht für einen Zusammenhang zwischen Kretinismus und den Fällen von sog. foetaler Rachitis, dass in diesen niemals angegeben ist, dass die Mutter kropfig war. — Bei einigen der mit sog. foetaler Rachitis behafteten Neugeborenen wurde freilich gelegentlich eine grosse Struma erwähnt, zuerst in dem (s. S. 24) berührten Virchow'schen Falle. Unter meinen Fällen finden sich Beobachtungen geringer Grade von Kropf in den Fällen I, III, VIII; einen höheren Grad sehen wir im Fall III (s. S. 6), ohne dass die Vergrösserung jedoch an die in dem Virchow'schen Fall heranreichte. Bei der Inconstanz des Befundes muss man es sich zur Zeit noch versagen, weitere Schlüsse über die Beziehungen zum Myxoedem zu machen.

Eine andere Möglichkeit die Frage zu entscheiden, ob die sog. foetale Rachitis mit dem Kretinismus nahe verwandt oder gar identisch sei, wäre vielleicht gegeben, wenn man wüsste, was aus den Kindern mit sog. foetaler Rachitis wird, wenn sie am Leben bleiben?

Kirchberg und Marchand (l. c. S. 214) antworten auf diese Frage: „Noch Niemand hat gesehen, was bei weiterer Entwickelung aus diesen Kindern mit foetaler Rachitis wird.“ Wir werden gleich sehen, dass diese Auffassung nicht allgemein getheilt wird. A priori wäre ja auch zu erwarten, dass, wie es verschiedene Grade der Knorpelerkrankung giebt, auch wohl einmal ein lebensfähiges Kind damit wird behaftet sein können. In der Regel sterben zwar die mit Chondrodystrophie behafteten Kinder, welche meist zu früh geboren werden, bald nach der Geburt, obwohl auch Fälle bekannt sind, in denen die Früchte noch 6, 9, 12 Wochen lebten. (S. Paltauf, S. 96.)

Parrot hat dann zuerst ein Kind von 7 ½ Jahren beschrieben, welches durch Dicke und Kurzgliedrigkeit, besonders an den unteren Extremitäten, eingezogene Nasenwurzel, unregelmässige Zahnbildung ausgezeichnet war. Die Gesammtlänge betrug nur 93 cm. Die geistigen Fähigkeiten waren etwas unter mittelmässig. In diesem Falle bezeichnet Parrot die Veränderungen als auf der von ihm Achondroplasie genannten Erkrankung beruhend. Porak charakterisirt ganz im Sinne von Parrot diese Erkrankung folgendermassen:

„L'achondroplasie se caractérise par des déformations du squelette foetal. Elles sont symétriques et portent de préférence sur les os longs des membres. Ces os sont raccourcis, épais, durs et compacts, toujours incurvés dans le même sens. Il ne s'agit pas de lésions locales ou plus exactement spéciales au système osseux, car elles s'accompagnent de troubles de nutrition profonds se manifestant, en particulier, par un épaississement exagéré de la peau. Ces lésions n'existent pas du tout ou n'existent pas au même degré sur le tronc et sur la tête, sauf à la base du crâne.“ (l. c. p. 7.)

Offenbar ist dieser von Porak geschilderte Process identisch mit unserer Chondrodystrophia foetalis und Porak gebraucht den Ausdruck Dystrophie selbst, indem er sagt (l. c. S. 23): „L'achondroplasie est une dystrophie du cartilage primordial qui accompagne la première poussée ostéogénétique du 3e au 6e mois de la vie foetale, qui a parcouru toute son évolution dans le dernier tiers de la grossesse.“ — Diese Ansicht von der Beschränkung der Erkrankung auf eine so bestimmte Zeit des foetalen Lebens kann ich nicht theilen, denn wir fanden den Process auch an fast normal langen Knochen. Es ist aber auch theoretisch sehr annehmbar, dass ein Process, der das Weiterwachsthum des Knorpels behindert und den Knorpel eventuell erweicht, zu jeder Zeit der foetalen Entwickelung einsetzen kann, besonders wenn man mit uns der Ansicht ist, dass keine Hemmungsbildung, z. B. wie Klebs annimmt, mangelhafte Markgefässentwickelung, im Spiele ist, sondern wie das Kirchberg und Marchand schon vermutheten, dass ein schädliches Agenz durch Vermittelung reichlicher Gefässe an den Knorpel herantritt.

Porak beschrieb dann Beobachtungen von „Achondroplasie“ bei Erwachsenen.

Die erste Beobachtung von Porak (l. c. S. 27) betrifft ein 27jähriges Weib (elle prétendait n'avoir eu qu'un seul rapport sexuel); das Weib war aus einer von Kretinen freien Familie aus Paris. Die Eltern waren gesund. „Elle possède le tronc et la tête d'un adulte, la tête même paraît plus volumineuse, la racine de son nez est aplatie; elle est très obèse; les membres supérieurs et inférieurs sont très courts, paraissent peu incurvés. Les facultés intellectuelles paraissent intactes.

Ich erlaube mir, eiu Facsimile der von Porak (l. c. S. 29) gegebenen Abbildung dieses Weibes zu reproduciren. Das Bild ist im Verhältniss von 1/9 zur natürlichen Grösse. Die Höhe des Weibes betrug 1 Meter 15. Die Muskelkraft war ungeschwächt. — Die oberen Extremitäten waren nur 40 cm lang (vom Acromion bis zu den Fingerspitzen). Die unteren Extremitäten hatten, vom Trochanter bis zur Sohle, eine Länge von 48 cm. Die Schlüsselbeine werden als normal bezeichnet. Kein Rosenkranz an der Knochenknorpelgrenze der Rippen.

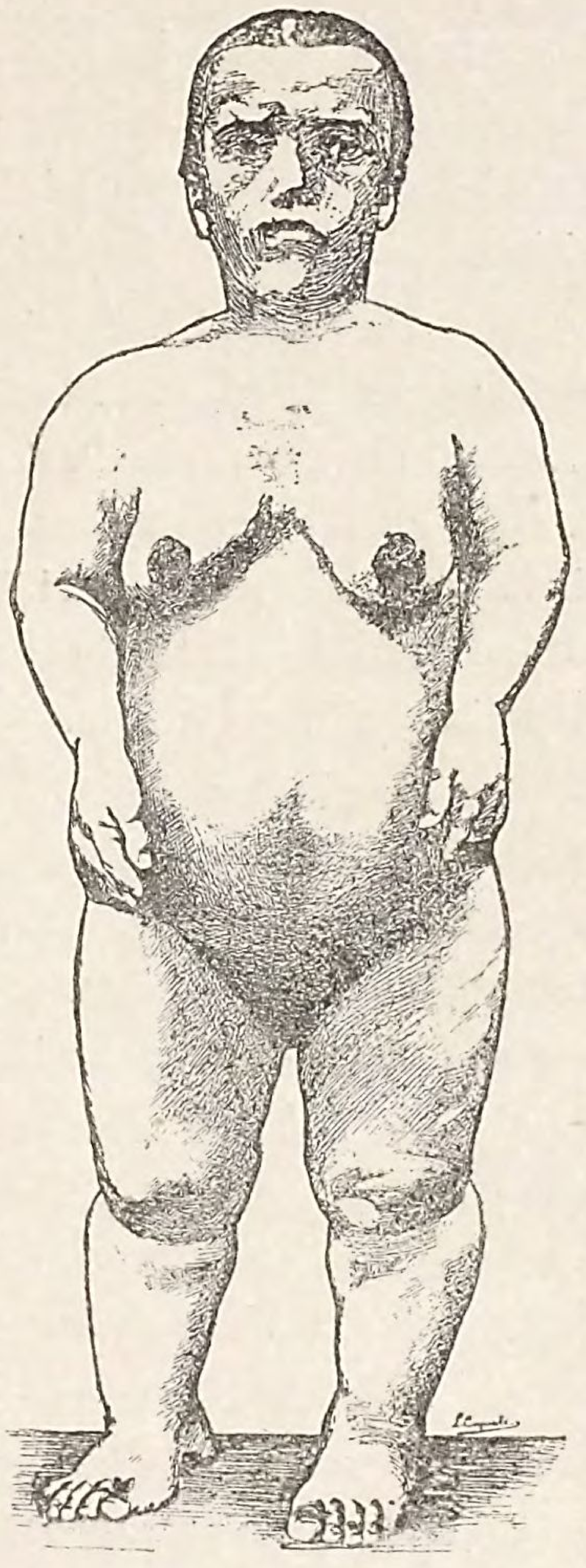

Nachdem dieses Weib zum ersten Mal glücklich die Entbindung überstanden hatte (das Kind musste embryotomirt werden und wurde leider nicht genau untersucht), wurde sie ein zweites Mal durch Kaiserschnitt entbunden. Das lebende Kind glich absolut seiner Mutter und bot genau die Zeichen der sog. foetalen Rachitis (glich genau der in der Arbeit vou Depaul*] gegebenen Abbildung). Diese Beobachtung ist für unseren Gegenstand von ausserordentlichem Interesse.

Das Kind hatte eine Länge von 48 cm, mass vom Scheitel bis zum Nabel 30, vom Nabel bis zur Sohle 18 cm. Es lebte noch ein Jahr.

Durch diese wichtige Beobachtung ist die **Erblichkeit** der in Rede stehenden Erkrankung zuerst dargethan.

Mit Rücksicht auf die oben aufgestellte Frage lernen wir daraus, dass ein mit sog. foetaler Rachitis behaftetes Individuum keine Veränderungen seiner geistigen Fähigkeiten zeigte.

Eine der Beobachtung von Porak sehr ähnliche stammt von Charpentier (l. p. c.), dessen Abbildungen in dem Werk von Porak reproducirt sind. Hier handelt es sich um eine 30jährige Frau, von gesunden, sehr grossen Eltern stammend, die seit dem 9. Monat lief, seit dem 16. Jahr regelmässig menstruirte, erhebliche Muskelkraft besitzt und von guter Intelligenz ist. Die Körperlänge beträgt 1 Meter 15 cm. Die Glieder sind kurz, grade, die Weichtheile stark entwickelt. Die Nasenwurzel ist abgeplattet. Die Schlüsselbeine sind normal. — Das Weib wurde mit dem Forceps von einem 38 cm langen, nicht lebensfähigen Kinde entbunden. Ueber diesen anscheinend 6monatlichen Foetus fehlen genauere Angaben.

Ebenfalls hierher gehörige Beobachtungen stammen von Bailly, über welchen Fall (27jährige Person von 1 Meter 4 cm Höhe) Porak (l. c. S. 36 ff.) berichtet und ein Fall von Crimail, eine 22jährige Frau betreffend.

Fassen wir kurz die Charakteristica dieser Fälle zusammen, so ist zunächst die „Familienähnlichkeit" der einzelnen untereinander sehr überzeugend, es sind plumpe, kurzgliedrige

*] Sur une maladie spéciale du système osseux développée pendant la vie intra-uterine et qui est généralement décrite, à tort selon moi, sous le nom de rachitisme. Archives de tocologie, 1877, p. 641; 1878, p. 1 321, 424, 449.)

Zwerge. Die Lendenwirbelsäule ist sehr stark convex nach vorn gekrümmt. Die Glieder sind kurz. Die Knochen sind nicht oder nur wenig gekrümmt (soweit man das durch die starken Hautdecken beurtheilen kann).

Dass mit Chondrodystrophie behaftete Knochen nicht immer krumm zu sein brauchen, erhellt aus meinen Untersuchungen. Je später der Process einsetzt, um so mehr besteht die Chance, dass die Knochen grade bleiben und die Kinder lebensfähig geboren werden.

Das Becken ist in allen Durchmessern verkürzt, besonders stark in der Conjugata. Die Individuen sind fett und öfter sehr muskulös. Die geistigen Fähigkeiten sind nicht in erheblicher Weise verändert. Die Individuen haben zur richtigen Zeit gehen gelernt. Es handelt sich um ein congenitales Leiden.

Ein Mangel haftet ja diesen Beobachtungen an, das ist die fehlende mikroscopische Untersuchung der Knochen. Dennoch scheint es mir nicht zweifelhaft, dass in der That, wie Porak glaubt, hier derselbe Process wie bei der sog. foetalen Rachitis vorliegt.

Es können also aus den mit sog. foetaler Rachitis behafteten Kindern unter Umständen, d. h. wenn sie Lebens- und Entwickelungsfähigkeit besitzen, „mikromele Zwerge“, welche keine Störungen der Intelligenz trotz äusserer Aehnlichkeit mit gewissen Formen des Kretinismus, aufweisen, sich entwickeln.

Baginsky (l. p. c.) hat auch Fälle von jugendlichen Individuen beschrieben und den Versuch gemacht, daran Beziehungen zwischen Makroglossie, Kretinismus und congenitaler Rachitis nachzuweisen. Baginsky's Untersuchungen sind nun nicht der Art, wie wir sie verlangen müssen, wenn sie in einer so complicirten Frage verwerthbar sein sollen. Immerhin mögen aber aus allgemeinen Gründen die Beobachtungen hier erwähnt werden.

Im Fall I handelt es sich um ein 8 Monate altes, nur 59,0 cm langes Kind, mit tief eingezogener Nasenwurzel. Die Zunge ist abnorm dick und lang. „Die Extremitäten sind abnorm kurz und erscheinen gegenüber dem Körper auffallend derb, fest und dick, sowohl die Knochen selbst, wie die Weichtheile.“

Die Schädelsuturen an der Oberfläche klaffen zum Theil; die Knochen sind zum Theil krumm. So war das Kind bei der Geburt. Später wurde im Verlauf der einige Monate hindurch fortgesetzten Beobachtung die Haut immer mehr fettarm, die Muskulatur insbesondere an den Extremitäten immer dicker; auch die Zunge wurde immer mächtiger. Die Psyche blieb in ihrer Entwicklung stehn. — Das Kind starb, wurde secirt, die Knochen wurden nicht nachgesehn, was man mit Baginski sehr bedauern muss.

Fall II betrifft ein 1 jähriges Kind von 61 cm Länge, mit etwas blödsinnigem Gesichtsausdruck, „wenngleich eine verständnissvolle Theilnahme an der Umgebung nicht völlig ausgeschlossen werden kann“. Fettpolster und Muskulatur werden als derb, massig bezeichnet. Die Haut liegt vielfach in Falten. Die Nasenwurzel ist breit, eingezogen. Die grosse Fontanelle misst im sagittalen Durchmesser 4,3 cm, im Querdurchmesser 2,9 cm. Der Kopf erscheint im Ganzen klein, hat nur 44 cm im Umfang. Im übrigen präsentirt das Kind fast genau denselben Typus der Bildung wie das vorige, nämlich „Makroglossie in Verbindung mit allgemeiner Hypertrophie der

Muskulatur und des Fettpolsters, bei Rückständigkeit der Psyche". — Letztere Annahme ist nach den vorliegenden Daten höchst zweifelhaft. —

Diese beiden Fälle sind nach meiner Meinung nur als sog. foetaler Rachitis aufzufassen, welche mit in das extrauterine Leben herübergenommen wurde. Die Annahme von Baginsky, dass es sich um echte congenitale Rachitis in Verbindung mit cretinoider (chondroatrophischer) Störung des Knochenwachsthums, vielleicht sogar um echten Kretinismus handele, ist ganz unbegründet.

Was für unsere oben aufgeworfene Frage, wie die geistigen Funktionen sich bei mit sog. foetaler Rachitis geborenen Kindern weiter entwickeln, aus der Baginsky'schen Publikation zu entnehmen ist, das wäre, soweit man innerhalb des ersten Lebensjahres überhaupt davon reden kann, eine Rückständigkeit der Psyche.

Die Makroglossie im Zusammenhang mit der kretinoiden Dysplasie hat schon lange die Aufmerksamkeit in den Fällen von sog. foetaler Rachitis erregt. Sie muss als Theilerscheinung der allgemeinen Muskelhyperplasie angesehen werden und ist aetiologisch wohl von derselben Dignität, d. h. ebenso dunkel in Bezug auf ihr Zustandekommen, wie jene. Die Vergrösserung der Zunge ist, wie ein Blick auf Tabelle III lehrt, in den einzelnen Fällen sehr verschieden; einen so auffallenden Grad von Vergrösserung, wie wir sie bei lymphangiectatischer oder hämangiectatischer Makroglossie gelegentlich sehen, liegt entfernt nicht vor. Mikroscopisch habe ich auch weiter Nichts, als eine ganz reine Hyperplasie daran erkennen können.

Mikromelie. Mikrosomie. Echter Zwergwuchs, kretinistischer Zwergwuchs, Zwergwuchs durch Chondrodystrophie. Der diesen Formen von Kleinwuchs gemeinsame Gesichtsausdruck. Aetiologie.

In engem Zusammenhang mit den vorausgegangenen Ausführungen über die Achondroplasie (Parrot) stehen verschiedene weitere Fragen: Sind jene Individuen Porak's als „mikromele Zwerge", ist der Zustand als „Mikromelie" zu bezeichnen? Wie müssen ferner die kurzgliedrigen und die allgemein verkürzten, zwerghaften Producte der sog. foetalen Rachitis (unserer Chondrodystrophia foetalis) genannt werden?

Eine Anzahl von Autoren bezeichnet die mit sogenannter foetaler Rachitis behafteten Früchte als „Mikromele" und spricht von Mikromelie, während man ähnliche Verbildungen bei Thieren Phokomelie zu nennen pflegt.

Auch Kirchberg-Marchand (l. c. S. 199) bezeichnen diejenigen Fälle von sog. foetaler Rachitis, „die durch abnorm kurze, feste Knochen, ohne Infractionen ausgezeichnet sind", als die eigentlichen Vertreter der Mikromelie, und eine Hemmung des Längenwachsthums der Knochen als Bedingung für den charakteristischen äusseren Habitus.

Klebs (Allgem. Pathologie) hingegen hebt die gleichmässige Verkleinerung von Rumpf und Extremitäten bei der „kretinoiden Dysplasie" gegenüber der Mikromelie hervor, bei welcher der Rumpf ganz normale Verhältnisse darbiete. In dem Fall, welchen Klebs erwähnt, war das Kind auch „sonst wohlgebildet, wie dies meist bei Mikromelen der Fall ist" (l. c. S. 308). Klebs bezeichnet die verschiedene Rumpflänge daher als ein gutes Kennzeichen, um schon im Leben beide Formen von einander zu unterscheiden. Weiter heisst es dann: „Immerhin ist zuzugeben, dass auch gelegentlich Mikromelie mit Verkürzung des Rumpfes gepaart vorkommen kann, in welchem Falle nur die mikroscopische Untersuchung beide Formen zu unterscheiden hat." Durch diese Einschränkung wird die obige scharfe Gegenüberstellung nicht unerheblich abgeschwächt.

Als Ursache der Mikromelie sieht Klebs eine Hemmung des Längenwachsthums durch mechanische Hindernisse an; es findet nach der Ansicht von Klebs ein Druck in der Richtung der Längsachse der Extremitätenknochen statt, welcher durch eine Zunahme der Nabelblasenknickung sowie eine grössere Breite des Nabelblasenstiels bedingt werde, wodurch die Extremitätenanlage in ihrer Entwicklung gehemmt sei.

Bei dieser Verschiedenheit der Auffassung des Begriffs Mikromelie fragt es sich, ob diese Bezeichnung mit Unrecht bei der sogenannten foetalen Rachitis, unserer Chondrodystrophie, (der

cretinoiden Dysplasie, Klebs) angewandt wird, oder ob sie in den Fällen, die im Aeusseren mit dem erwähnten von Kirchberg-Marchand übereinstimmen, sowie in den Fällen von Porak dennoch berechtigt ist. Aus verschiedenen Gründen möchte letzteres anzunehmen sein. Zunächst findet in der Bezeichnung Mikromelie die auf den ersten Blick auffallendste Veränderung (s. Abbild. auf Taf. I und II), die Kürze der Glieder, den richtigen Ausdruck; ferner hat in einer grossen Zahl von Fällen sog. foetaler Rachitis der Rumpf einen nur geringen Antheil an der Verkleinerung genommen, sodass er oft sogar relativ mächtig entwickelt erscheint. Ausserdem ist auch wohl der mikroscopische Charakter der Mikromelie im Sinne von Klebs noch nicht so präcisirt, dass man die Bezeichnung nothwendig für diejenigen Fälle reserviren müsste, in welchen man erwarten dürfte, eine der von Klebs (l. c. Taf. 13) abgebildeten analoge Veränderung (bestehend in einer Abplattung der zusammengedrängten wuchernden Knorpelzellen in der Längsachse der Epiphyse, während die nicht wuchernden in regelmässigen Abständen in die Grundsubstanz eingelagert sind) zu finden. — Vor der Verwechslung mit der reinen Micromelie im Sinne von Klebs schützt in der Kirchberg-Marchand'schen Bezeichnung der Zusatz chondromalacica.

Ist der ganze Körper verkleinert, ohne dass die Extremitäten allein die Verkleinerung bedingen, so kann man die Veränderung Mikrosomie, Klein- oder Zwergwuchs nennen.

Unterscheidet man mit Kundrat*) zwei Kategorien des Zwergwuchses und zwar eine als lediglich quantitative (nur Anomalie des Maasses), die andere als qualitative Wachsthumsstörung (Störung der Art des Wachsthums), so müssen wir den durch die Chondrodystrophie gesetzten Zwergwuchs in die zweite Gruppe stellen, deren Gemeingut die krankhaft gestörte Knochenbildung ist. In dieser Gruppe stehen nach Paltauf (l. c. S. 74) Rachitis, Kretinismus, „Rachitis congenita" und endlich die Formen, deren Vertreter u. A. der von Paltauf beschriebene Zwerg Mikolajek ist, welchen allein Kundrat die Bezeichnung „Zwerg" als einen pathologisch-anatomischen Typus zuerkannt wissen will. In die Kategorie dieser Zwerge gehören ausser dem von Paltauf beschriebenen Zwerg die Fälle von Schaaffhausen (Berichte der niederrhein. Gesellsch. f. Natur- und Heilkunde in Bonn, 25. und 39. Bd.), His (Zur Casuistik des Kretinismus. Virchow's Archiv Bd. 22), Schauta (Die Beckenanomalien, in Müller's Handbuch der Geburtshilfe. 1888), Grundler (Zur Cachexia strumipriva. Mittheilungen aus der chirurg. Klinik zu Tübingen 1884. 1. Bd.). Bei allen diesen Beobachtungen liefern die Gelenksenden den auffallendsten und wichtigsten Befund. In der Mehrzahl der Fälle sind sie durch eine verschieden dicke Knorpelzone mit der Diaphyse verbunden; ist der Schaltknorpel nicht mehr erhalten, so sind beide Theile wenigstens durch eine rinnenartige Vertiefung und nur lockere Verbindung von einander geschieden.

Ausser dem Getrenntbleiben der Epiphysen, Offensein von Fugen (besonders auch der Sphenobasilarfuge) sind die Knochen dieser Zwerge durch eine förmliche Hypertrophie der Knorpel an solchen Stellen ausgezeichnet.

Virchow (Entwicklung des Schädelgrundes, p. 18) erwähnt, dass bei den Zwergen das Wachsthum der Knochen ein frühes Ende finde und dass an den Gelenken gewöhnlich sehr grosse

*) Ueber Wachsthumsstörungen. Vortrag gehalten im Verein für Verbreitung naturwissenschaftlicher Kenntnisse am 28. Januar 1891. Cit. nach Paltauf l. c. S. 74.

Knorpelmassen unverbraucht liegen, bei denen also das vorhandene Material nicht etwa zu früh verknöchert, sondern im Gegentheil die Verknöcherung in dasselbe nicht regelmässig fortschreitet. Dass in der That wachsthumsfähiger Knorpel unverbraucht hier liegen bleibt, dafür sprechen die Mittheilungen von Geoffroy Saint Hilaire (Histoire générale et particulière des anomalies de l'organisation. Bruxelles 1837), nach denen es zweifellos ist, dass bei diesen Zwergen zu einer Zeit, in welcher das Wachsthum normaler Weise längst seinen Abschluss erreicht hat, plötzlich von den erhalten gebliebenen Knorpelschichten aus eine neue Wachsthumsphase beginnen kann.

Paltauf trennt diese von ihm an dem Zwerg Mikolajek beobachtete Zwergform scharf von den durch die sog. foetale Rachitis gesetzten Formen, sowohl von der sclerotischen, wie von der osteoporotischen, welche er mit Kundrat unterscheidet.

Die Knochen der ebenmässigen, echten Zwerge (nach Art des Mikolajek) sind durch schönen Bau mit juvenilem Charakter ausgezeichnet, was auf einen Stillstand, ein Stehenbleiben des Wachsthums, schliessen lässt, während die Producte der sog. foetalen Rachitis oft schon intrauterin so vorgeschrittene Skeletveränderungen zeigen, dass Paltauf dies für die Regel hält. Es heisst in dem erwähnten Werk (S. 59): „Wie es weiter undenkbar ist, dass so vorgeschrittene Skeletveränderungen, wie wir sie bei der Osteosklerosis und der Osteoporosis congenita sehn, so vollkommen wieder einer normalen Configuration des Aeusseren und Inneren des Knochens Platz machen können, dass wir also von der Möglichkeit, es sei angeboren, hier ganz absehen müssen, so ist ebensowenig anzunehmen, dass erst im Verlaufe des Kindesalters jene analoge Wachsthumsstörung im Skelete dieses Individuums (Mikolajek) aufgetreten sei und es zum Zwerge gemacht hat."

Während diese Ansicht wohl für die meisten der früher beschriebenen Fälle krumm- und kleingliedriger Neugeborenen richtig ist, lässt sich dieselbe nicht so ohne weiteres auch auf diejenigen Fälle von Chondrodystrophie übertragen, welche mehr oder weniger stark den reinen hypoplastischen Typus repräsentiren. Besonders der Fall XII unserer Beobachtungen mit seinen zierlichen, graden Knochen scheint zur Annahme zu berechtigen, dass ein solcher Foetus, wenn er nach der Geburt sich weiter entwickelt hätte, äusserlich das Bild eines echten Zwerges dargeboten haben würde. Auch im Verhalten der Epiphysen zur Diaphyse, besonders in Bezug auf die lockere Verbindung zwischen diesen Theilen, besteht eine Aehnlichkeit mit dem Verhalten, was wir bei den älteren, echten Zwergen sehn.

Wäre nun schon wegen dieser Aehnlichkeit eine Verwechslung möglich, wenn die histologischen Verhältnisse des Skelets nicht in erster Linie berücksichtigt würden, so ist das um so leichter, da ferner eine Aehnlichkeit vorliegt in dem gelegentlich bei echten Zwergen beobachteten, gesteigerten periostalen Knochenwachsthum und dann in einem gewissen Grad cretinösen Gesichtsausdruckes, welcher als ein äusserliches Charakteristicum der echten Zwerge bezeichnet wird (Paltauf), ohne dass diese darum idiotisch zu sein brauchen.

Der cretinöse Gesichtsausdruck der echten Zwerge wird durch die Breite und Prognatie des Gesichtsskelets und durch die sehr niedrige, breite und flache Nase bedingt. Zur Entstehung dieses Ausdrucks ist hier ebensowenig wie in unseren Fällen eine Synostose am Tribasilare nöthig, vielmehr klaffen grade an den Zwergenschädeln die normalen Verbindungen der Knochen der Schädelbasis. Dieses und das Offenstehen der Epiphysenfugen unterscheidet die echten Zwerge

von den Kretinen, bei welchen, das selbst bei einem jungen Skelet massige, alte Aussehen der Knochen Folge eines beschleunigten Verknöcherungsprocesses ist.

Trotz der Aehnlichkeit der Gesichtsbildung bestehen also zwischen echten Zwergen, Kretinen und den Producten der Chondrodystrophie essentielle Unterschiede. Dennoch sind für das Erkennen der Chondrodystrophie die Veränderungen am Schädel und vor allem am Gesichtsprofil von grösster Bedeutung. Da wir nämlich im Allgemeinen eine viel genauere Vorstellung von normalen und veränderten Verhältnissen des Gesichtstypus, als von Grössenunterschieden, oder gar feineren Configurationsverhältnissen der Extremitätenknochen besitzen, so werden wir durch die Alteration der Physiognomie zu der Untersuchung der übrigen Skelettheile hingeführt. An diesen können die Veränderungen dann schon ganz beträchtlich sein, ohne dass sie uns ohne Weiteres auffielen. Ein kretinöser Ausdruck des Gesichts dagegen fällt uns sofort auf, wenn auch der Grund desselben erst bei genauer Untersuchung, und dann oft als eine Maassdifferenz von verhältnissmässig geringer Grösse gegen die Norm sich herausstellt.

Folgt man dem durch die veränderte Physiognomie gegebenen Wink, so wird man auf Fälle gelenkt, wie IX und XI meiner Beobachtungen, in denen die allgemeine Skeleterkrankung, die Chondrodystrophia hypoplastica, uns sicher entgangen wäre, wenn nicht die Profilveränderung des Gesichts zur genauen Untersuchung aufgefordert hätte. Diese Beobachtungen aber waren grade darum bedeutungsvoll, weil sie geeignet sind, das Bild der sogenannten foetalen Rachitis zu erweitern.

Wenn ich zum Schlusse kurz auf die Frage der Aetiologie der Chondrodystrophie eingehe, so muss ich gestehen, dass dazu wenig Neues durch meine Untersuchungen beigebracht wird. Im Allgemeinen pflegt man in den zur Beobachtung gelangten Fällen besonders auf kretinistische Ascendenz, dann auf Syphilis, Alkoholismus und echte Rachitis der Eltern zu fahnden. Die hierdurch gewonnenen Erfahrungen lassen sich bisher nicht in einem bestimmten Sinne verwerthen. Der einzige Fall von Porak zeigt, dass die Erkrankung erblich sein kann.

In unserem Fall VIII, wo die Frucht im Incest zwischen Bruder und Schwester, jugendlichen, zarten Individuen, gezeugt wurde, könnte man an einen degenerativen Einfluss der zu nahen Kreuzung auf die Frucht denken.

In dem Fall I, über den eine gute Anamnese vorliegt, fällt dieselbe rücksichtlich irgend eines aetiologisch in Anspruch zu nehmenden Momentes ganz und gar negativ aus; nicht anders ist es in der grössten Mehrzahl der in der Literatur aufgeführten Beobachtungen der Fall.

Literatur.

Die Publicationen sind chronologisch aufgeführt.

1763, Klein, Diss. inaug. med. sistens: Casum rachitidis congen. observat. Argentor.

1790, Ackermann, Ueber die Kretinen, eine besondere Menschenabart in den Alpen. Gotha.

1791, Sömmering, S. Th., Abbildungen und Beschreibungen einiger Missgeburten, die sich ehemals auf dem anat. Theater zu Kassel befanden. Tab. XI, Mainz.

1816, Otto, Seltne Beob. Breslau. Nr. 1.

1822, Meckel, Anat. physiol. Beobachtungen. Halle.

1842, Schütze, Diss. symbolae ad oss. recens nat. morb. Berolini.

1844, Sonntag, De rhachitide congenita. In. diss. Heidelberg.

1848, Gurlt, De ossium mutationibus rachitide effectis. Berolini.

1849, A. Schulz, Ueber Rhachitis congenita. In. diss. Giessen.

1856, Lecadre, Étude sur le rachitisme congénital. Thèse de Paris.

1856, Froriep, Die Rettung der Kretinen. Bern.

1856, Virchow, Gesammelte Abhandlungen. Frankfurt. (Ueber die Verbreitung des Cretinismus in Unterfranken vom Jahre 1852.)

1857, W. M. H. Sänger, Beschrijving van ene misvormde menschelijke Vrucht, benevens eenige opmerkingen omtrent de zoogenamde Aangeboren engelsche Ziekte (Rachitis congenita). In. Diss. Leyden.

1857, Virchow, Untersuchungen über die Entwicklung des Schädelgrundes. Berlin, Georg Reimer.

1858, Virchow, Knochenwachsthum und Schädelformen, mit besonderer Rücksicht auf Cretinismus. Virch. Arch. Bd. 13, S. 353.

1858, Schwegel, Die Entwickelungsgeschichte der Knochen des Stammes und der Extremitäten mit Rücksicht auf Chirurgie, Geburtskunde und gerichtliche Medicin. Sitzungsberichte der Kaiserl. Akademie der Wissenschaften zu Wien. Mathem. naturw. Klasse.

1860, Heinrich Müller, Ueber die sogenannte foetale Rachitis als eigenthümliche Abweichung der Skeletbildung und über ihre Beziehungen zu dem Cretinismus bei Thieren, sowie zu der Bildung von Varietäten. Würzburger med. Zeitschrift, I. Bd.

1861, Langer, Wiener med. Jahrb. XVII. Jahrgang, II. Bd.

1867, Ollier, Traité expérimental de la régénération des os et de la production artificielle du tissu osseux. Paris.

1867, Scharlau, Monatsschrift für Geburtskunde. Bd. 30. S. 401.

1871, Winkler, Ein Fall von foetaler Rachitis mit Mikromelie. Arch. f. Gynaek. Bd. II.

1873, A. Bidder, Experimente über die künstl. Hemmung des Längswachsthums der Röhrenknochen durch Reizung und Zerstörung des Epiphysenknorpels. Arch. f. experim. Path. Bd. 1.

1873, Urtel, Ueber Rachitis congenita. In. Diss. Halle.

1874, Biskamp, Ein Fall von foetaler Rhachitis. In. Diss. Marburg.

1874, Klebs, Beobachtungen und Versuche über Cretinismus. I und II. Arch. f. exp. Path. Bd. 2.

1874, Telke, Experimentelle Beiträge zur Lehre vom Knochenwachsthum. In. Diss. Greifswald.

1875, Englisch, Oesterreich. Jahrbuch für Pädiatrik. Jahrg. V.

1875, Fischer, Ueber einen Fall von Rachitis congenita. Arch. f. Gynaek. Bd. VII, S. 46.

1875, Gräfe, Arch. f. Gynaek. Bd. VIII, S. 501.

1875, Haab, Experimentelle Untersuchungen über patholog. Längenwachsthum der Röhrenknochen.

1875, Ranvier, Traité technique d'histologie. Paris.

1876, Charpentier, Archives de Tocologie, p. 45, und Traité d'accouchements t. II, fig. 344 und 345.

1876, Höss, Ueber foetale Rachitis. In. Diss. Marburg.

1876, Parrot, Archives de physiologie.

1877, Bornträger, Ueber foetale Rachitis. In. Diss. Königsberg.

1877, Helferich, Versuche über Hemmung des Knochenwachsthums durch Exstirpation des Intermediärknorpels. Archiv für Anatomie und Physiologie.

1877, Ollier, De l'excision des cartilages de conjugaison, pour arrêter l'accroissement des os. Paris.

1878, Eberth, Die foetale Rachitis und ihre Beziehungen zu dem Cretinismus. Festschrift. Leipzig.

1878, Vogt, Die traumatische Epiphysentrennung und ihr Einfluss auf das Längenwachsthum der Röhrenknochen. Arch. f. klin. Chirurg. Bd. XXII.

1880, Mary A. Smith, Beitrag zu der Lehre der foetalen Rachitis. In. Diss. Zürich. Teubner, Leipzig.

1881, Barlow, Case of so-called Foetal Rickets (Cretinism.). Transactions of the Pathological Society of London.

1881, Neumann, Ueber foetale Rachitis und ihre Beziehungen zum Cretinismus. In. Diss. Halle.

1882, Rumpe, Ueber foetale Rachitis. In. Diss. Marburg.

1883, Bode, Ueber sogenannte foetale Rachitis. Virchow's Arch. Bd. 93.

1883, Virchow, Foetale Rachitis, Cretinismus und Zwergwuchs, s. Archiv Bd. 94.

1884, Kölliker, Grundriss der Entwickelungsgeschichte der Menschen und der höheren Thiere. Leipzig.

1885, Grawitz, Ein Foetus mit cretinistischer Wachsthumsstörung des Schädels und der Skeletknochen. Virchow's Arch. Bd. 100.

1885, Marchand, Ueber die Synostose der Schädelbasis bei sog. foetaler Rachitis. Tagebl. der Naturforscherversammlung zu Strassburg.

1885, Schidlowsky, Ueber sogenannte foetale Rachitis. In. Diss. Berlin.

1886, Parrot, La syphilis héréditaire et le rachitisme par Troisier.

1886, Rindfleisch, Lehrbuch der pathologischen Gewebelehre, 6. Aufl., S. 688.

1887, Lauro (Neapel), Rachitis congenita, Annali die obstetricia etc. Nov.-Dec., ref. im Centralbl. f. Gynaekol. Nr. 22, 1888.

1887, Storp, Untersuchungen über foetale Rachitis. In. Diss. Königsberg.

1888, A. Kirchberg, Ueber einen Fall von sogenannter foetaler Rachitis mit doppelseitiger Hüftgelenks-Subluxation. In. Diss. Marburg.

1888, Leser, Ueber die histologischen Vorgänge bei der Ossification mit besonderer Berücksichtigung des Verhaltens der Knorpelzellen. Arch. für mikrosc. Anat. XXXII.

1889, Blau, Ueber sogenannte foetale Rachitis. In. Diss. Berlin.

1889, Crimail, Opération césarienne. Ann. de Gynécologie. p. 272.

1889, A. Kirchberg und Felix Marchand, Ueber die sogenannte foetale Rachitis (Mikromelia chondromalacica), Ziegler's Beiträge, Bd. V.

1889, Klebs, Allgemeine Pathologie.

1889, Retzius, Zur Kenntniss der endochondralen Verknöcherung. Verh. des biol. Vereins in Stockholm 1888—89.

1890, Baginski, Zur Kenntniss der congenitalen Makroglossie und der Beziehungen zwischen Makroglossie, Kretinismus und congenitaler Rachitis. In der Festschrift für Eduard Henoch. Berlin.

1890, Porak, De l'achondroplasie. Memoire extrait des Nouvelles Archives d'Obstétrique et de Gynécologie. Clermont.

1890, Ziegler, Lehrbuch, 6. Aufl., S. 164 und ff.

1891, Paul Jahn, Beiträge zur Kenntniss der histologischen Vorgänge bei der Wachsthumsbehinderung der Röhrenknochen durch Verletzungen des Intermediärknorpels. In. Diss. Strassburg.

1891, Paltauf, Ueber den Zwergwuchs in anatomischer und gerichtsärztlicher Beziehung. Wien.

Erklärung der Tafeln I—VI.

A. Erklärung der makroscopischen Abbildungen (Tafel I—IV).

Die Bezeichnung mit grosser römischer Nummer bezieht sich auf den Fall, zu dem die Abbildung gehört.

I 1 Ansicht des Foetus I von vorn.

I 2 Rechter Humerus, hintere Hälfte, natürliche Grösse.

I 3 Rechter Oberschenkelknochen von vorn; natürliche Grösse.

I 4 Rechter Oberschenkelknochen von hinten; natürliche Grösse.

I 5 Rechter Oberschenkelknochen, Ansicht von hinten, vordere Hälfte, Frontalschnitt; nat. Grösse.

I 6 Rechte Tibia und Fibula, Frontalschnitt, hintere Hälfte, Ansicht von vorn; natürliche Grösse.

I 7 Sagittaler Medianschnitt durch den Kopf; natürliche Grösse.

I 8 Siehe mikroscopisches Bild A, auf Tafel V.

II 1 Rechter Oberschenkelknoohen, Ansicht von vorn; natürliche Grösse.

II 2 Rechte Tibia, Frontalschnitt, hintere Hälfte, Ansicht von vorn; natürliche Grösse.

II 3 Längsschnitt durch den Uebergang der knorpeligen in die knöcherne Rippe.

II 4 Sagittaler Medianschnitt durch den Kopf.

II 5 Siehe mikroscopisches Bild B, auf Tafel V.

III 1 Rechter Oberschenkelknochen, Frontalschnitt, vordere Fläche, Ansicht von hinten; natürliche Grösse.

III 2 Rechte Tibia, Sagittalschnitt, Patella mit durchschnitten; natürliche Grösse.

IV 1 Linker Humerus, Frontalschnitt, Ansicht von vorn; natürliche Grösse (es wurde beim Herauspräpariren der Knorpelüberzug am Condylus int. abgebrochen).

IV 2 Rechte Tibia, Frontalschnitt, Ansicht von vorn; natürliche Grösse.

V 1 Ansicht des hydropischen Foetus V.

V 2 Rechter Oberschenkelknochen, Frontalschnitt, hintere Hälfte. Ansicht von vorn; in Naturfarben und natürlicher Grösse.

V 3 Ansicht der rechten Scapuia von der Seite:
- a. Chondroepiphysis marginalis,
- b. Chondroepiphysis condyloides-coracoidea,
- c. Chondroepiphysis acromialis.

V 4 Rechter Humerus, frontal durchschnitten, vordere Hälfte, Ansicht von hinten (Beschreibung im Text).

V 5 Linker Radius und Ulna, von vorn.

V 6, V 7 Rechte Tibia, von vorn und von hinten gesehen; die periostale Schaale, welche den Schaft in der Mitte umgiebt, zeigt enge Kanälchen für vasa nutritia.

V 8 Frontalschnitt durch die rechte Tibia.

V 9 Siehe mikroscopisches Bild E, auf Tafel V.

VI 1 Frontalschnitt durch den rechten Femur. Zapfenförmiger weicher Kopf, der sich nur wenig vom Schaft abhebt.

VI[2] Humerus frontal durchgesägt. Schwache Entwickelung der weichen Epiphysen. Poröse Beschaffenheit der Diaphyse, schwache Corticalis.

VI[3] Sagittaler Medianschnitt durch den Kopf des Foetus: Die ganze Nasengegend ist abgeplattet. K Knochenkern dem hinteren Keilbeinkörper angehörend. O Knöcherner Basilartheil des Hinterhauptbeins. Zwischen K und O liegt die breite, weiche Sphenooccipital - Synchondrose. d. Dorsum ephippii. II, III, V, VII und VIII, IX und X den betreffenden Kopfnerven der rechten Seite entsprechend.

VII[1] Linker Humerus, frontal durchschnitten. Diaphyse sehr dicht und hart, Epiphysen stark entwickelt, sehr gefässreich, Knorpel weich, gallertig.

VII[2] Linker Femur, frontal durchschnitten, Ansicht der hinteren Schnittfläche. Harte, sehr dichte Diaphyse. Stark entwickelte Epiphysen mit zahlreichen Gefässen durchsetzt, gallertig weich.

VII[3] Sagittaler Medianschnitt durch den Schädel. Ein Knochenkern K, dem hinteren Keilbeinkörper entsprechend. Breite Synchondrose zwischen demselben und der Pars basilaris occipitis (o); d Dorsum ephippii.

VIII[1] Linker Humerus, Frontalschnitt, hintere Schnittfläche. Die untere Epiphyse schwach entwickelt, nur an der Diaphysengrenze weich, gallertig, sonst von guter Consistenz. Mitte der Diaphyse geknickt und sehr derb.

VIII[2] Becken und rechtes Bein. Ansicht von vorn, natürliche Grösse.

VIII[3] Frontalschnitt durch das linke Oberschenkelbein, hintere Schnittfläche. Winklige Knickung in der Diaphysenmitte. Knorpel der Epiphysen weich, soweit er nahe der zackigen Diaphysengrenze liegt, sonst von guter Consistenz. z kleiner, auf der Hauptmasse des Kopfes articulirender Knorpelzapfen, welcher die Pfanne ausfüllt.

VIII[4] Sagittalschnitt durch die linke Tibia und Patella (conf. Fig. VIII[2]). Spitzwinklige Knickung der Diaphyse, welche in ihrem mittleren Theil sehr hart ist. Die untere Epiphyse ist schräg von unten und vorn nach oben und hinten gestellt.

VIII[5] und [6] Siehe mikroscop. Bilder J und K, auf Taf. V.

VIII[7] Sagittaler Medianschnitt durch den Kopf, rechte Hälfte, natürliche Grösse. K^1 Knochenkern im vorderen, K^2 im hinteren Keilbeinkörper. Zwischen letzterem und der pars basilaris occipitis eine weiche, breite Synchondrose. Alle Knorpel sind auffallend weich, gallertig und sinken ein.

X Rechter Femur, Frontalschnitt, hintere Schnittfläche. An der oberen und unteren Diaphysengrenze sieht man deutliche Periostfortsätze eindringen. Die Diaphyse zeigt eine poröse Beschaffenheit im Centrum (Andeutung eines Markkanales) und eine ziemlich dicke Corticalis. Die Verknöcherungslinie ist gezackt. Die Epiphysenknorpel sind gefässreich, und nahe der Diaphyse ein wenig weicher, sonst hart wie normal.

XII[1] Rechter Femur, frontal durchschnitten. Diaphyse nur wenig gekrümmt, mässig sclerosirt, grazil. Markhöhle im Centrum des Schaftes nur angedeutet. B B Bogengefässe an der Grenze zwischen der Diaphyse und den Epiphysen.

XII[2] Sagittaler Medianschnitt durch den Schädel. Bei K ein Knochenkern entsprechend dem hinteren Keilbeinkörper. d = dorsum ephippii. o = pars basilaris occipitis.

XII[3] Siehe mikroscopisches Bild H, auf Tafel VI.

XIII Rechter Femur, Ansicht von hinten, nat. Grösse. Gesammtlänge erheblich verkleinert, die Diaphyse dick, wälzt sich, in zierlich eingekerbter Linie endigend, etwas über die Epiphyse herüber. Die Epiphysen sind sehr plump, relativ und absolut zu gross. Besonders die obere Epiphyse ist sehr unförmig, jedoch sind Kopf, Hals, Trochanter major und minor, beide von mächtiger Entwickelung, zu erkennen.

B. Erklärung der mikroscopischen Abbildungen (Tafel V—VI).

Fig. A (I[8]). Schnitt von der oberen Epiphysengrenze des Femur dexter von Fall I. Entkalkt in wässriger Picrinsäurelösung. Gefärbt mit Hämatoxylin und Carmin (neutrales carminsaures Ammoniak). Zeiss Obj. A A, Compens O. 2. Tub. Länge 180.

V Z Vorbereitende Verkalkungszone, nach oben, d. h. nach dem Knorpel der Epiphyse zu fast gradlinig und leicht zackig abgegrenzt, in der verkalkten Interzellularsubstanz sieht man blasige Knorpelzellen.

G S Geordnete Spindelzellen in Gruppen zusammenliegend, parallel zur Diaphysengrenze.

G K „Gerichtete" Knorpelzellen.

Fig. B. (II [5]). Hineinwachsen des Perioststreifens mit Gefässen in der Gegend der Grenze zwischen Epi- und Diaphyse.

E Epiphysenknorpel mit zahlreichen Blutgefässen Bl.

P Perichondrium-Perioststreifen, in die Knorpelknochengrenzgegend eindringend, sich dann verjüngend und in etwas faserigem Knorpel aufgehend. Der Streifen ist nach oben begrenzt von spindeligen Knorpelzellen, nach unten von runden.

K^1 Knorpelzellen, deren Grundsubstanz in Verkalkung übergeht (praeparatorische Verkalkung).

K^2 Praeparatorische Verkalkungszone, netzförmige Figuren der verkalkten Knorpelgrundsubstanz, in den Maschen blasige Knorpelzellen.

a faserige, blutgefässführende, osteogenetische Schicht des Periostes Haversische Kanäle erfüllend. Ohne merklichen Uebergang gehen diese faserigen Massen in die Marksubstanz über, welche die Havers'schen Räume, die Hohlräume der Spongiosa, ausfüllt. o = Osteoblasten.

Fig. C (IV). Humerus vom Fall IV bei Lupenvergrösserung zur Demonstration des Eindringens des Perioststreifens P und des becherförmigen Uebergreifens der Diaphyse resp. des diaphysalen Periostknochens (d. P).

Fig. D (IV). Unteres Ende des Femur von Fall IV, Frontalschnitt, sehr weit nach Aussen gelegen; gezeichnet bei Lupenvergrösserung. Man sieht das Eindringen des mächtigen Periostfortsatzes P und das Herüberragen des diaphysalen Periostknochens (d. P) über die Epiphyse und eine Verschiebung der Epiphyse gegen die Diaphyse.

Fig. E (V [9]). Ansicht aus der Grenze zwischen Epi- und Diaphyse.

E Epiphysenknorpel.

M Markräume, welche nach der Epiphyse zu ausserordentlich reichlich und zierlich abgerundet sind. Sie enthalten faserigzellige Massen. Die Markräume sieht man in die Knorpelkapseln einbrechen. Schwache Andeutung von Reihenbildung (R). Die dunkelblau gefärbte Knorpelgrundsubstanz ist verkalkt. Von den Markräumen aus wird Knochensubstanz (K) auf den verkalkten Knorpelspangen abgelagert, dieselbe ist roth gefärbt.

Fig. F (I[8]). Eine bei stärkerer Vergrösserung gezeichnete Partie aus Fig. A.

L K Lamellöser Knochen (am gefärbten Praeparat schön roth).

K K Knorpelknochen ohne Lamellenbildung, mit viel dichterer regelloser Lagerung der Zellen.

V K Verkalkter Knorpel, an welchem nach der Entkalkung Knorpelzellen deutlich werden.

M Mark mit Zellen und g Gefässen.

O Osteoblasten.

Fig. G. Uebergang von der knöchernen zur knorpeligen Rippe vom Fall III.

K l Knorpel, nach oben homogen, nach dem Knochen zu von Gefässen und feinen Spalten durchzogen.

P. Perioststreifen.

K. Knochen, der sich in unregelmässiger Linie gegen den Knorpel abgrenzt und das Ende des Knorpels becherartig umgiebt.

Fig. H. Obere Diaphysengrenze des Humerus vom Fall XII. Unentkalkt auf dem Gefriermikrotom geschnitten; mittlere Vergrösserung.

K Z Verkalkungszone des Knorpels.

W Z Wucherungszone des Knorpels, mit geringer Tendenz der Knorpelzellen zur Reihenbildung.

B Bogengefäss, aus dem Periost-Perichondrium hineinziehend in den Knorpel, nahe der Verknöcherungsgrenze.

P P Periost-Perichondrium, reich an Gefässen.

E Epiphysenknorpel, in der Nähe des Bogengefässes Wucherung, in Gestalt von Zellgruppen, zeigend.

Fig. J. (VIII[5]) Metatarsalknochen, sagittal durchschnitten. Lupenvergrösserung.

D Diaphyse, darin Kanälchen K, meist quer verlaufend.

E Obere Epiphyse, in der Tafel nach Oben.

E Untere Epiphyse, in der Tafel nach Unten.

M Unregelmässig begrenzte Markräume, von blau-rothen Balken verkalkter Knorpelsubstanz, rothem unverkalktem Knorpel und nach der Diaphyse zu von rothem glänzendem, lamellösem Knochen begrenzt.

K S Knorpelsäulen, durch breite Grundsubstanz getrennt.

N Netzförmig angeordneter Knorpel.

G Gefässe.

G W Gruppenweise Wucherung von Knorpelzellen; die Zellen gross, zwischen den einzelnen Gruppen durchsichtige Grundsubstanz, welche hier und da streifig ist.

P P Periostperichondrium mit zellreichen inneren Schichten, in der Mitte der Diaphyse von bedeutender Dicke. Der längliche Spalt im Periost ist ein Gefäss.

Fig. K (VIII[6]). Ein Theil der vorigen Figur vergrössert, mit Hämatoxylinalaun und Eosin gefärbt. Die Diaphyse mit engen Knochenkanälen lamellös, intensiv roth gefärbt, mit blauen Knochenkörperchen. Die Verknöcherungszone violett, ausserordentlich unregelmässig. Der Knorpel roth, matt gefärbt, fleckig und streifig, mit Gefässlücken.

Die Knochendurchschnitte wurden in der Art gezeichnet, dass die Konturen und gröberen Details durch eine dünne Glastafel durchgezeichnet, dann durchgepaust und auf glattes Papier übertragen wurden. Die Details wurden dann mit scharfem Bleistift (Sibirischer Graphit von Faber) eingezeichnet. Dasselbe Verfahren des Durchpausens kam auch bei den Schädeldurchschnitten zur Verwendung. Es wird damit eine fast absolute Genauigkeit erzielt.

BIBLIOTHECA REGIA MONACENSIS

Adolf Stenzel, vorm. Brehmer & Minuth, Breslau.

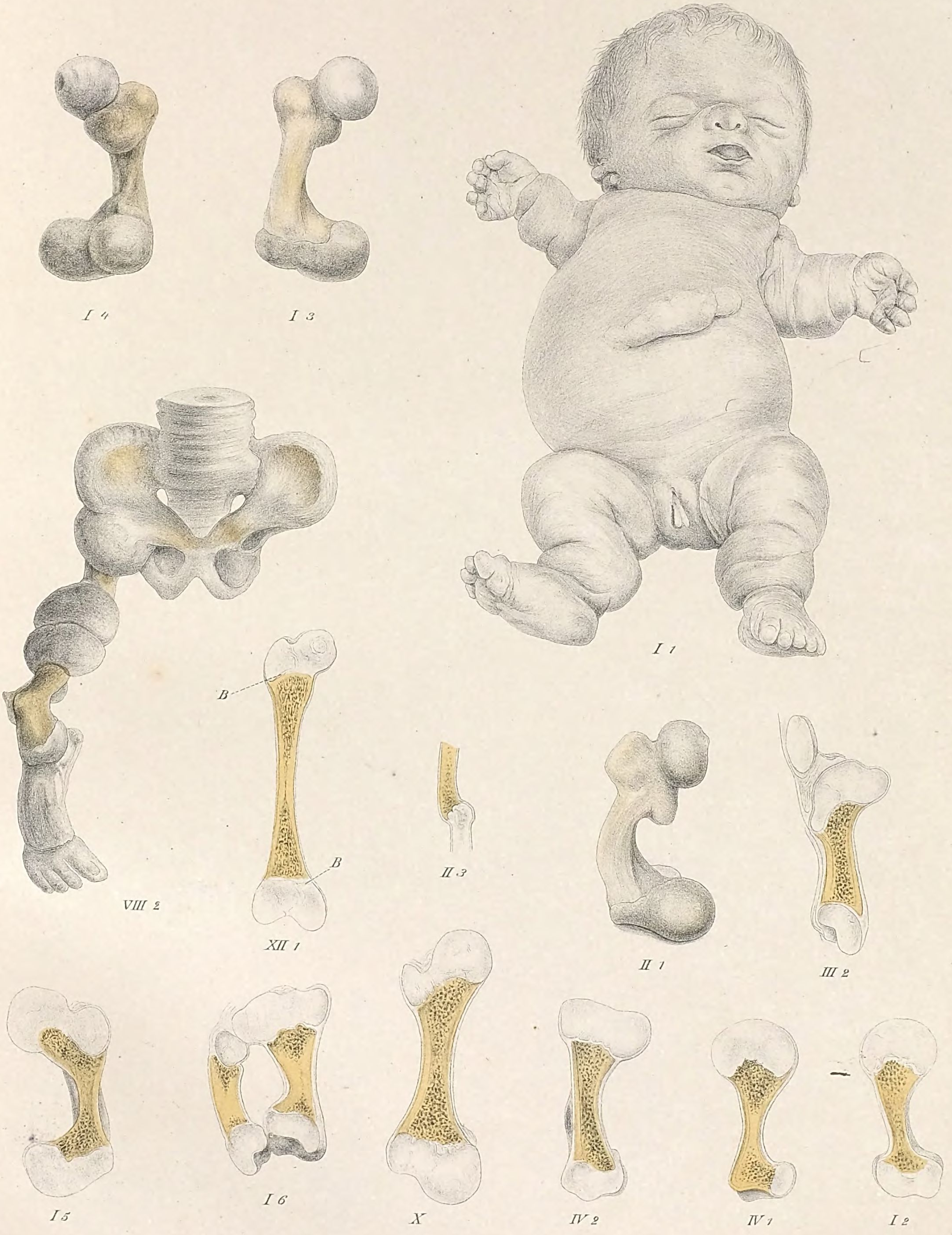

Kaufmann del.
Verlag v. Georg Reimer, Berlin
Alb. Schütze, Lith. inst. Berlin.

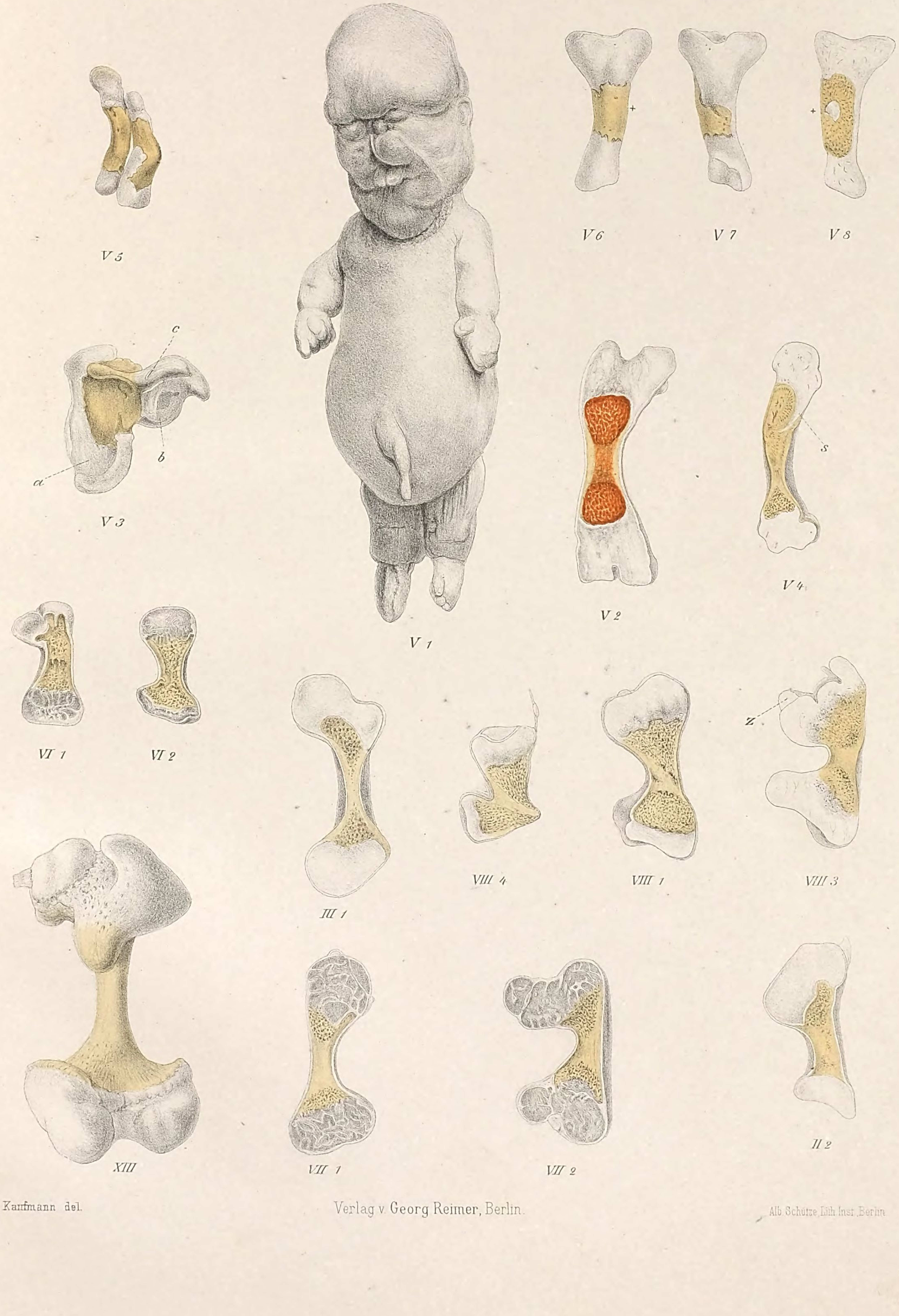

Kaufmann del.

Verlag v. Georg Reimer, Berlin.

Alb. Schütze Lith. Inst. Berlin

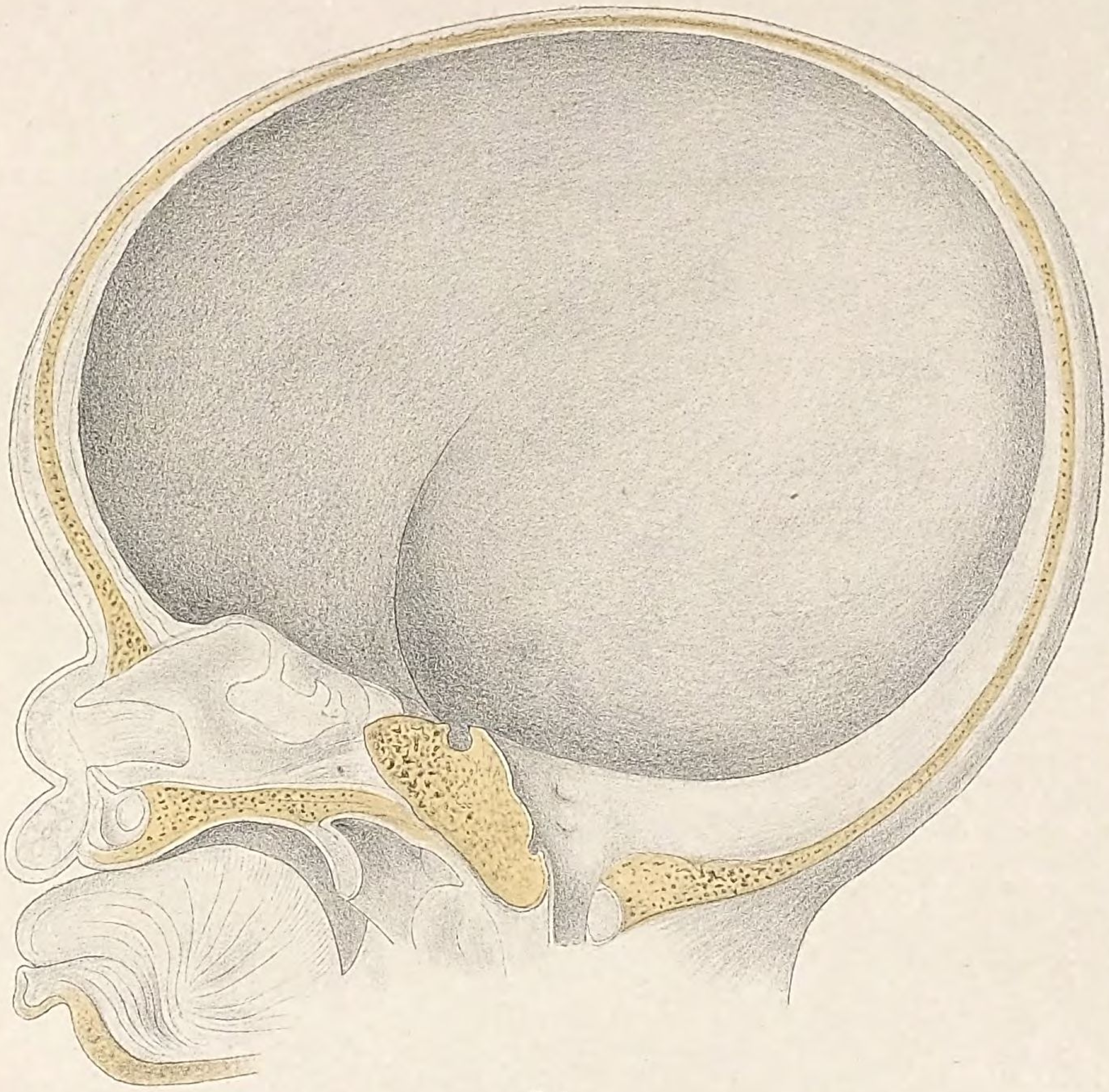

I 7.

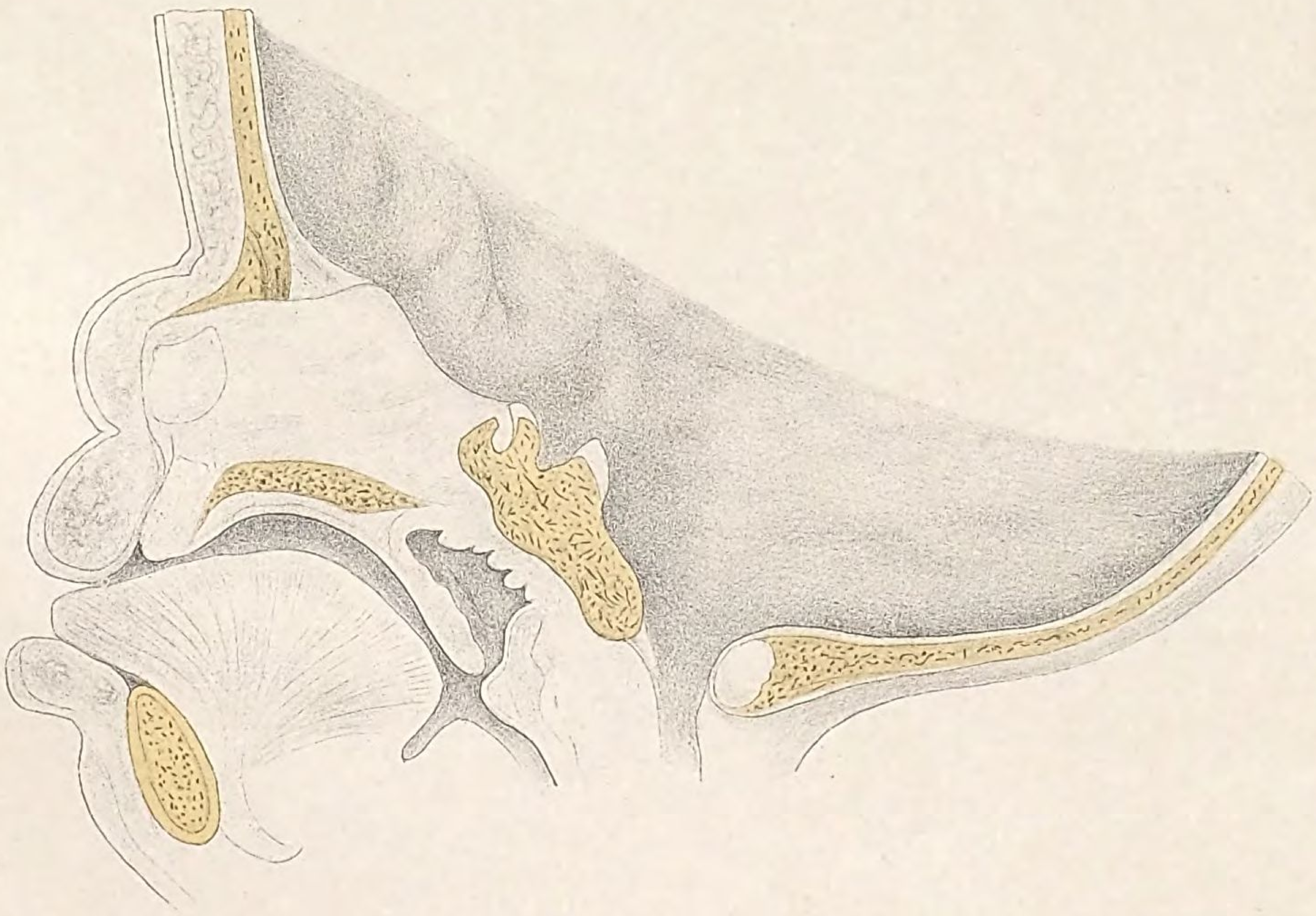

II 4.

Kaufmann del. Verlag v. Georg Reimer, Berlin Alb. Schütze, Lith. Inst. Berlin

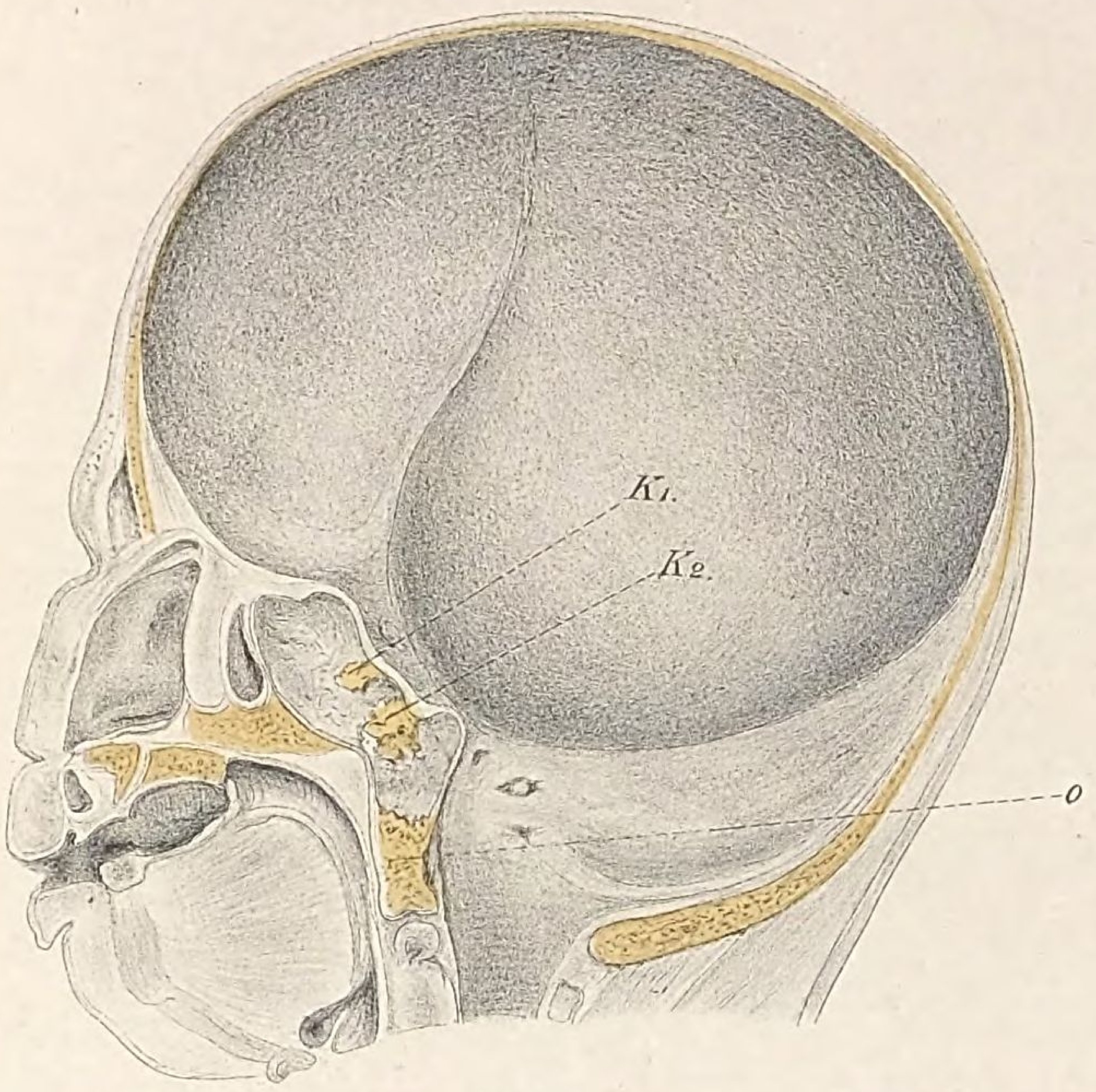

VIII 7.

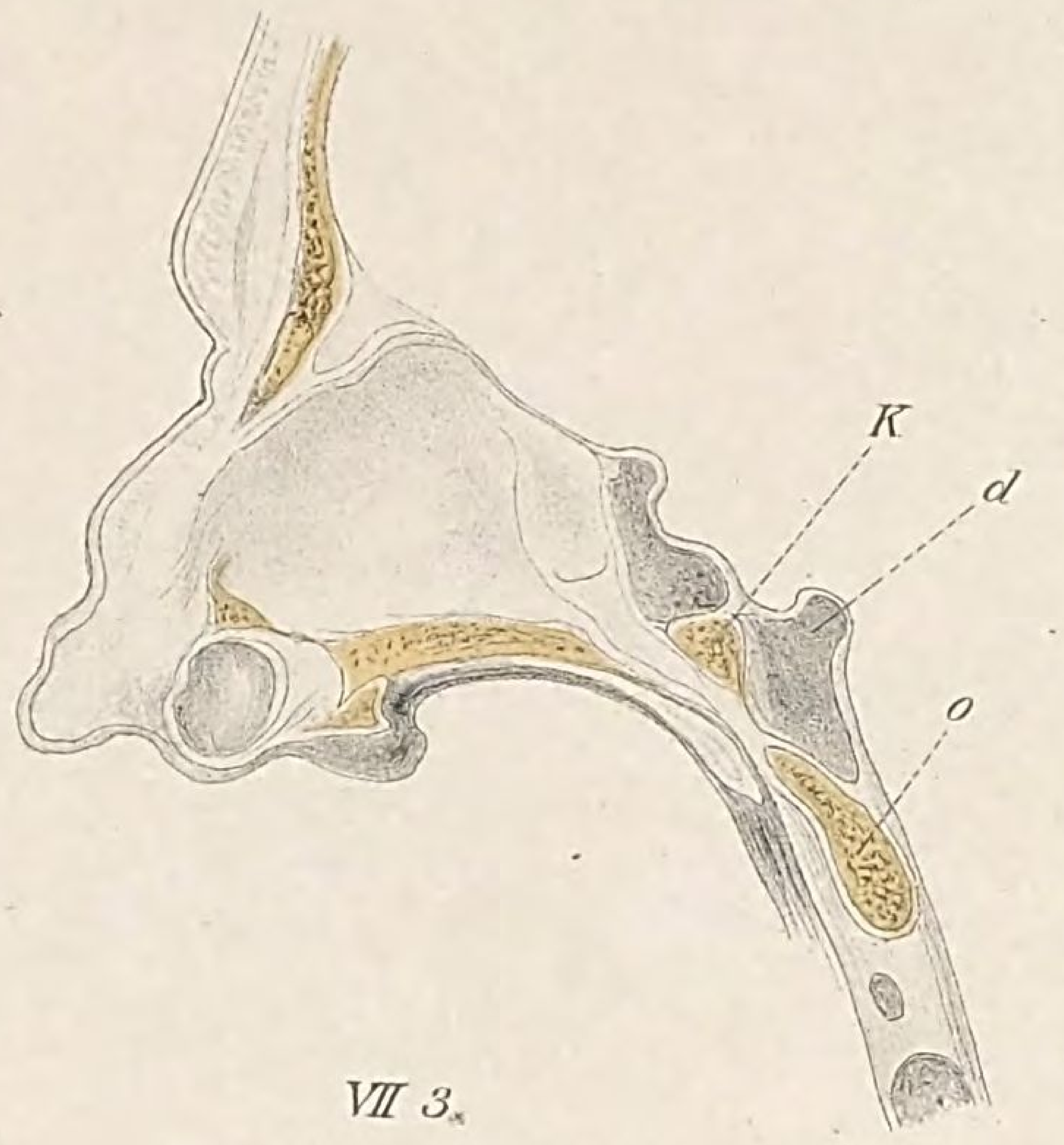

VII 3.

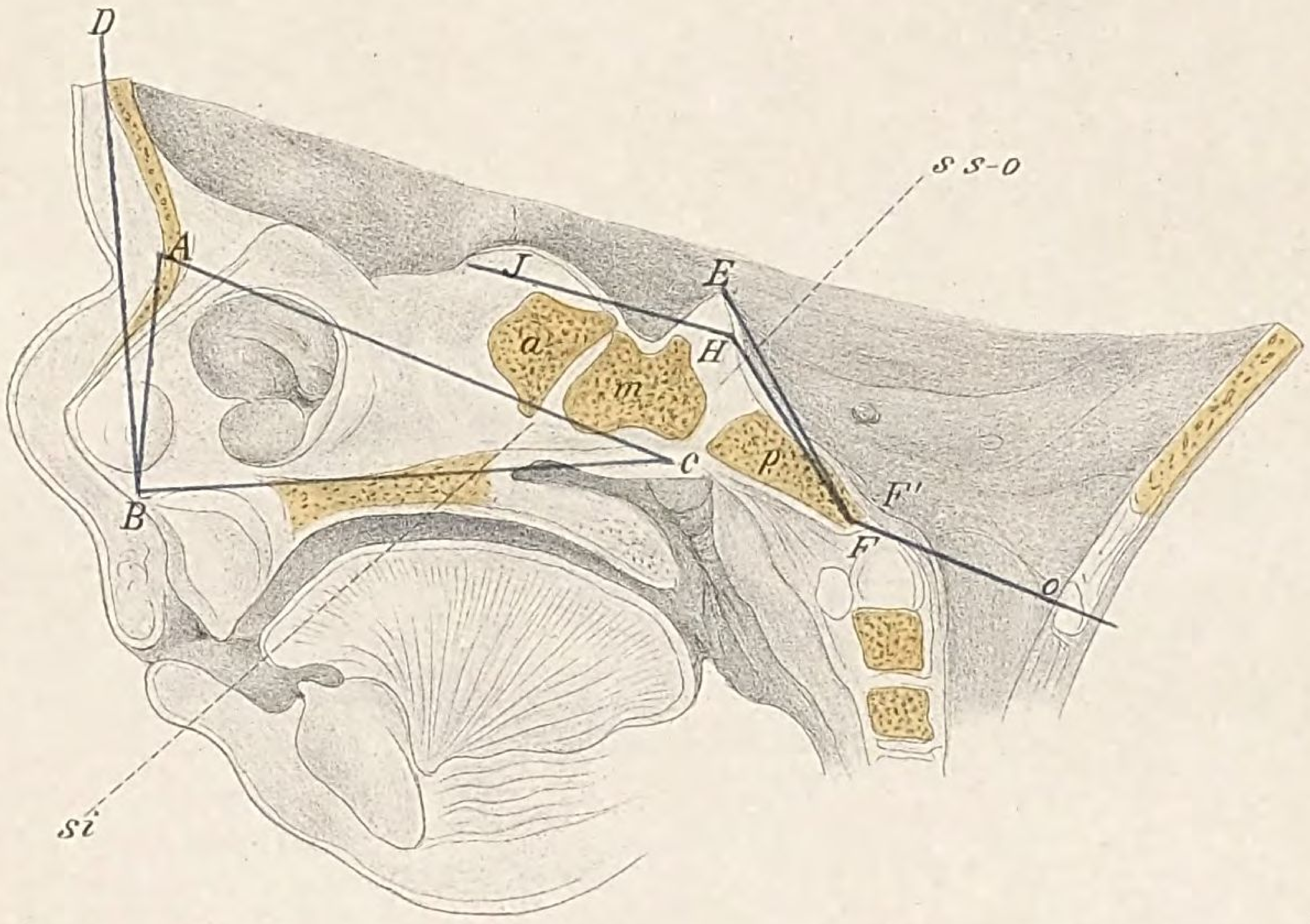

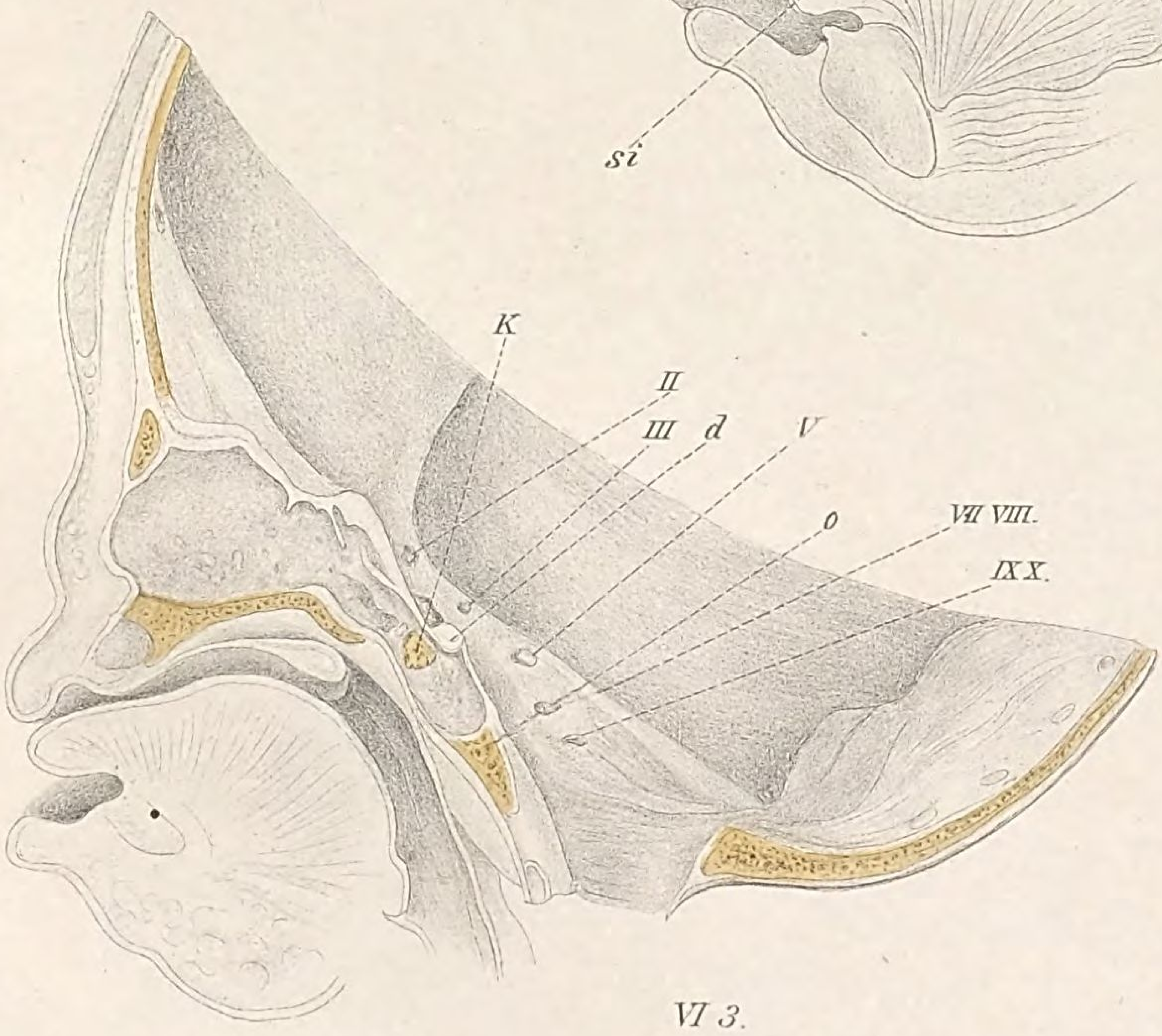

VI 3.

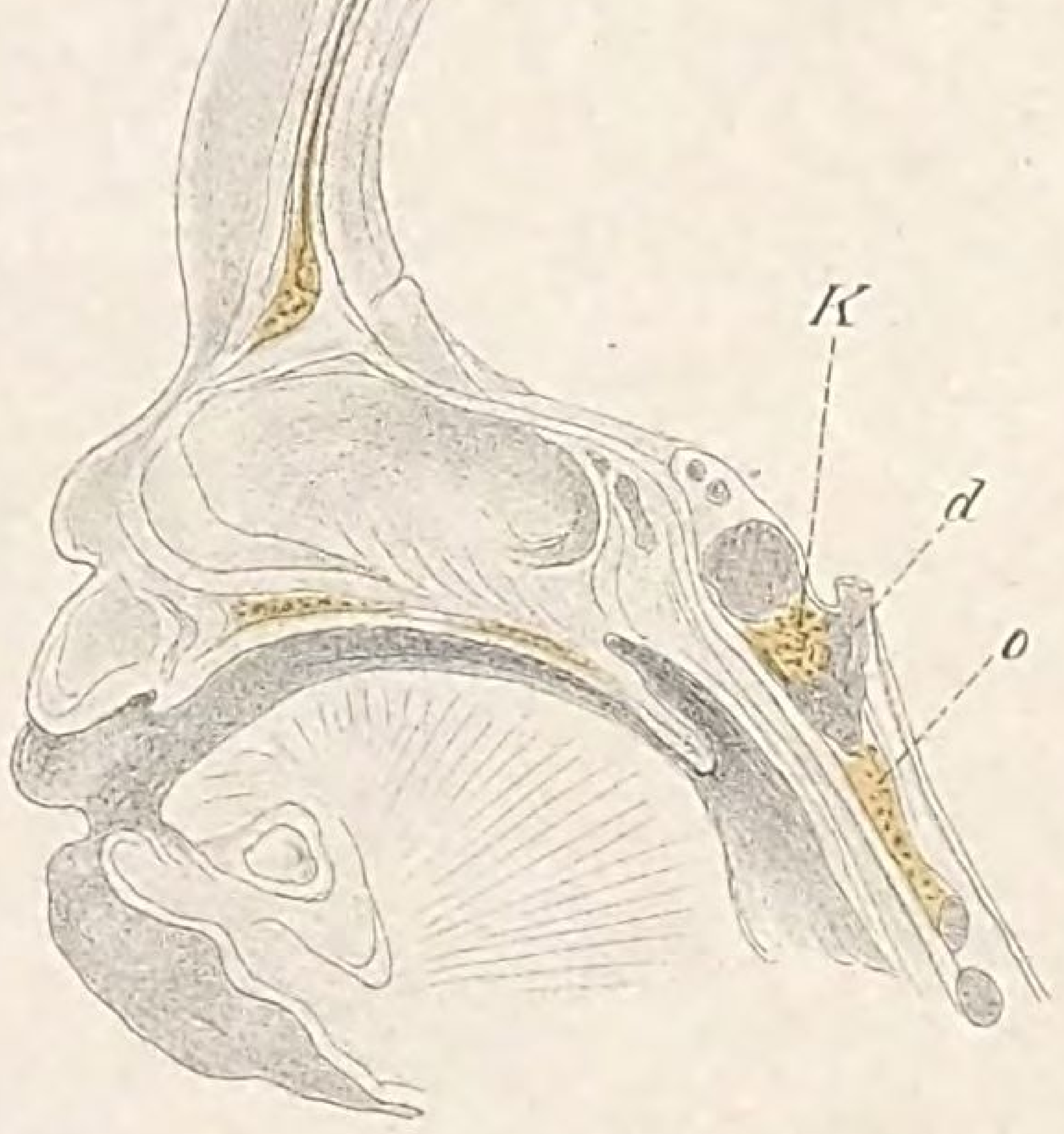

XII 2.

Kaufmann del.

Verlag v Georg Reimer, Berlin

Alb. Schütze, Lith. Inst. Berlin.

Fig. K.

VIII. 6.

Fig. A.

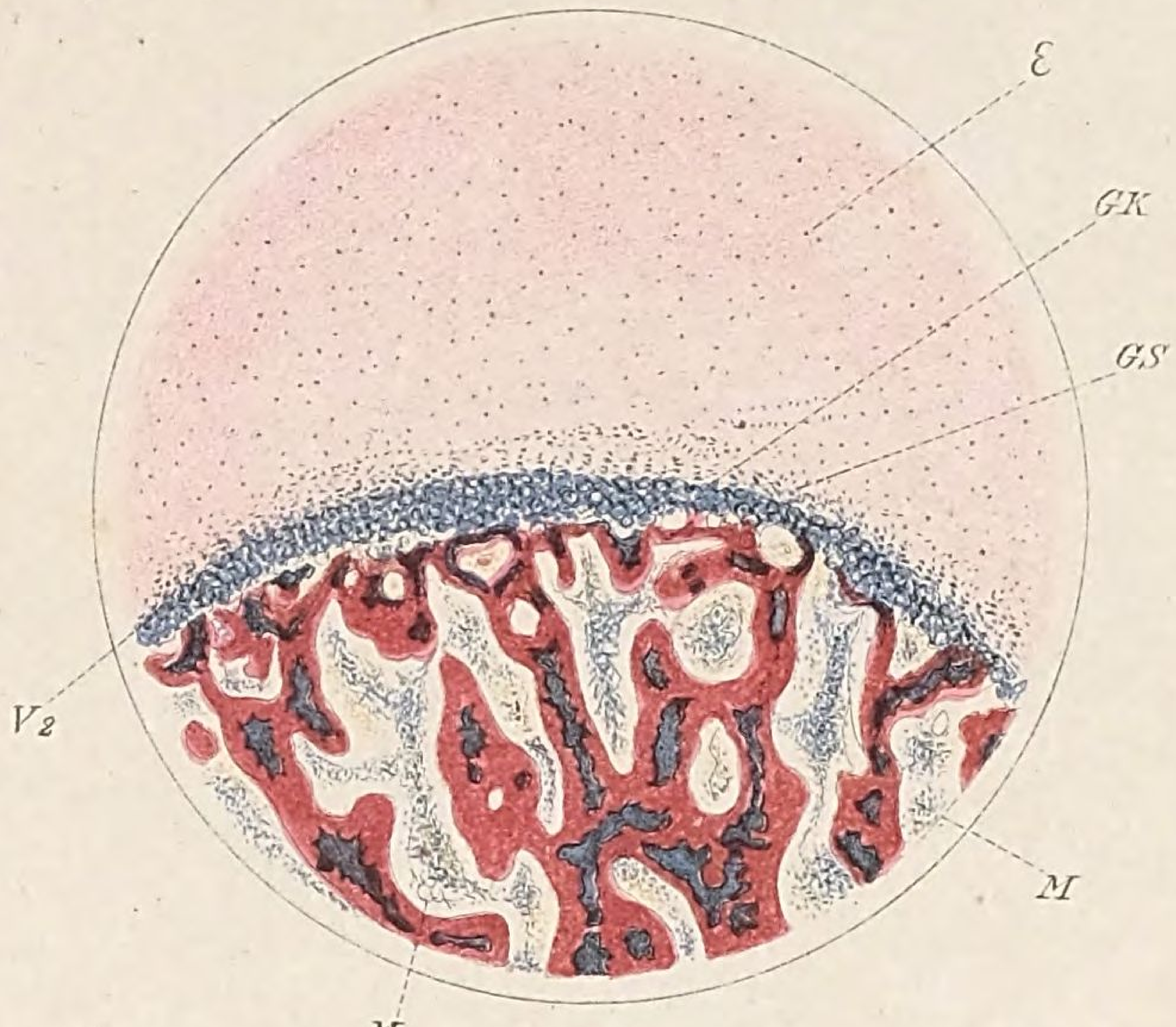

I 8.

Fig. E.

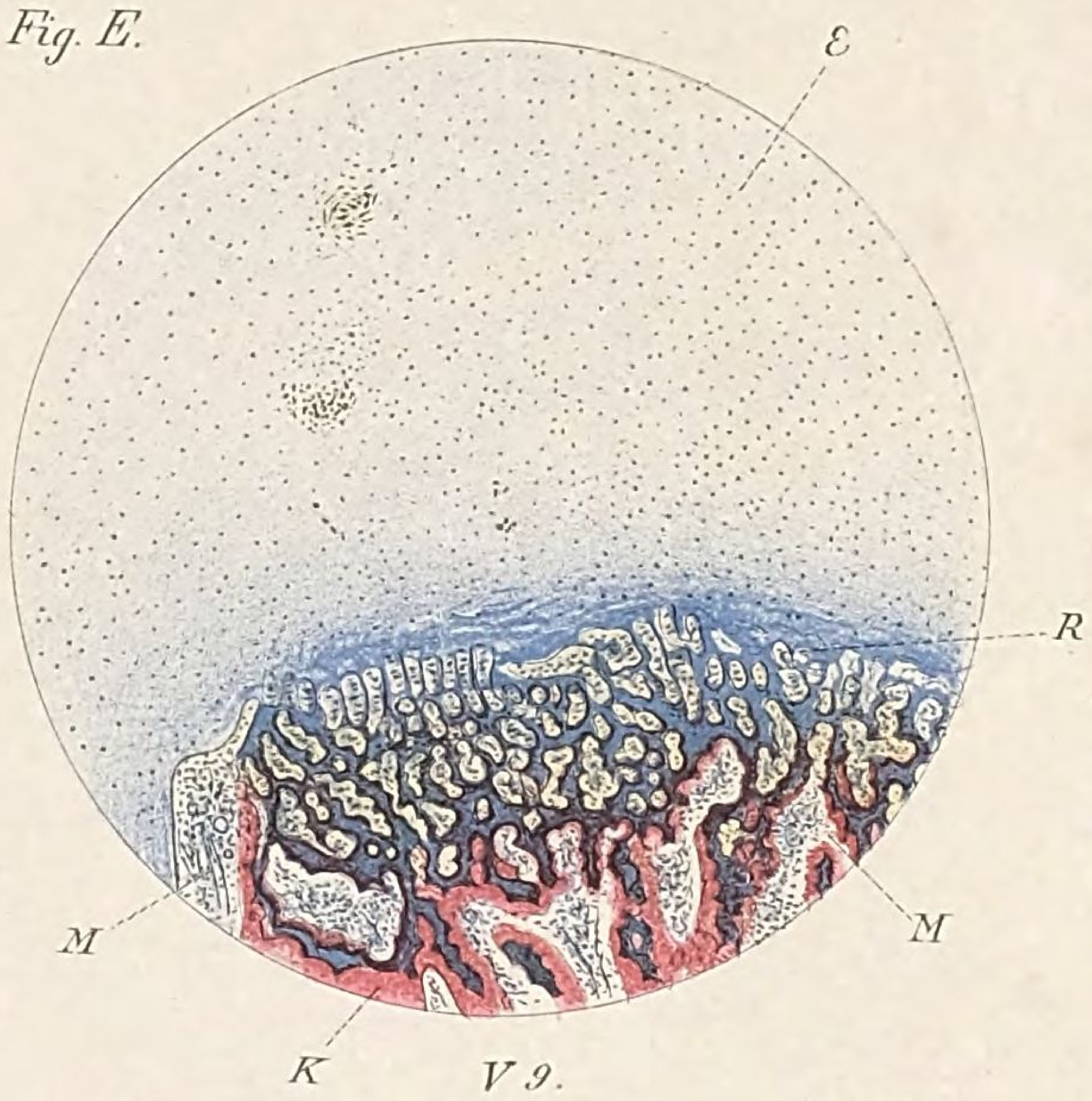

V 9.

Fig. B.

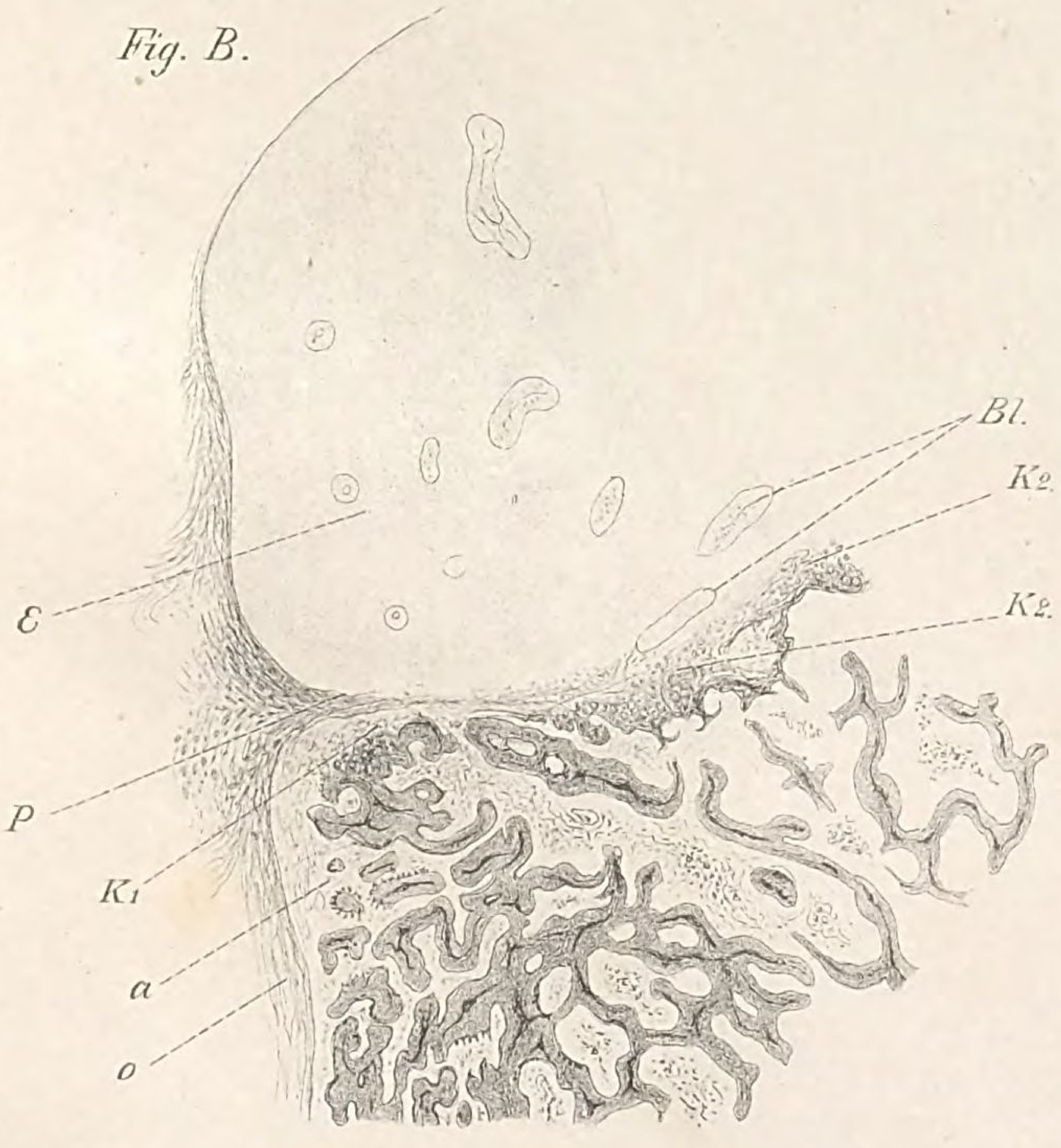

II. 5.

Fig. J.

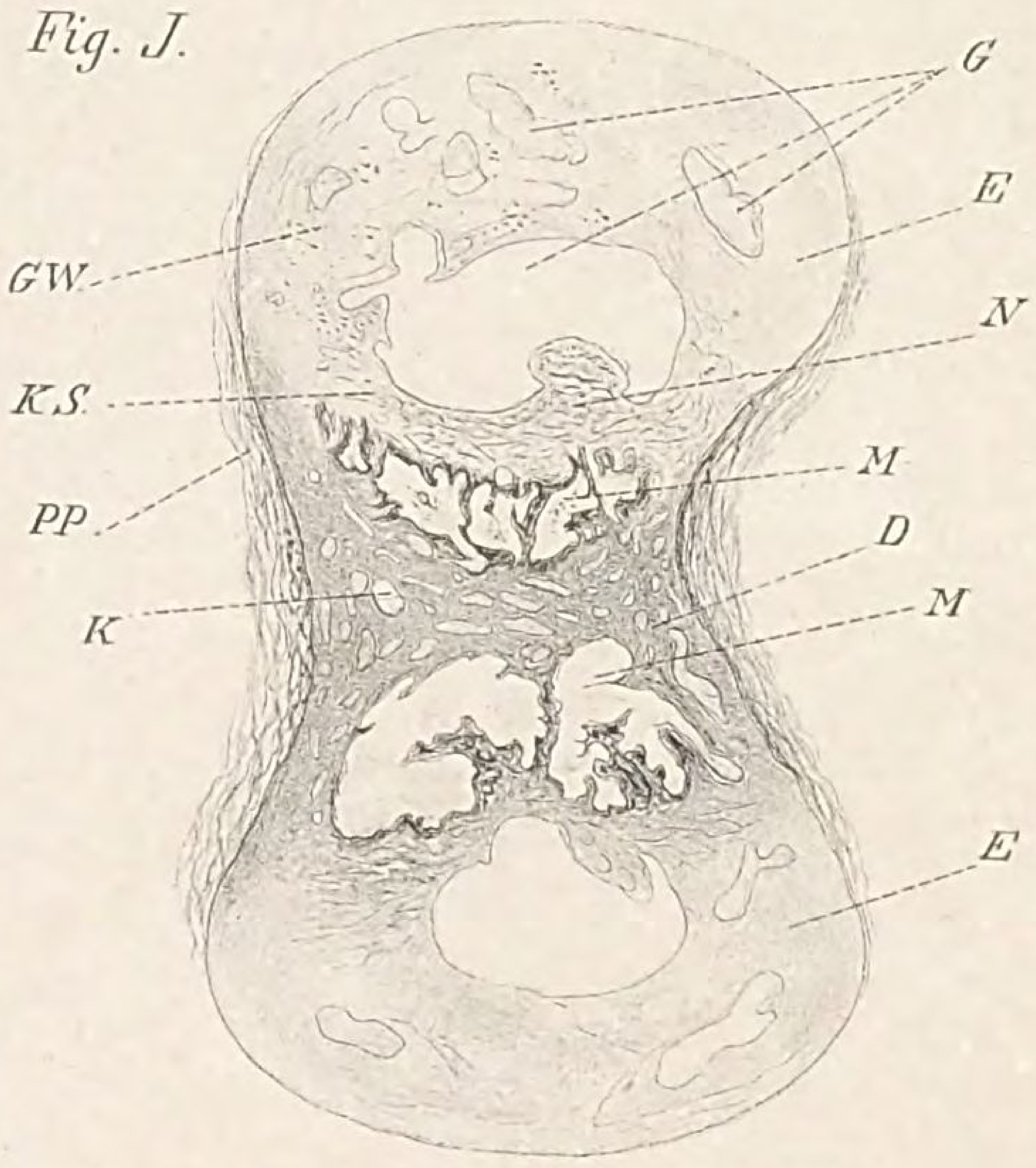

VIII 5.

Kaufmann del.

Verlag v. Georg Reimer, Berlin

Alb. Schütze Lith. Inst. Berlin.

Fig. F.

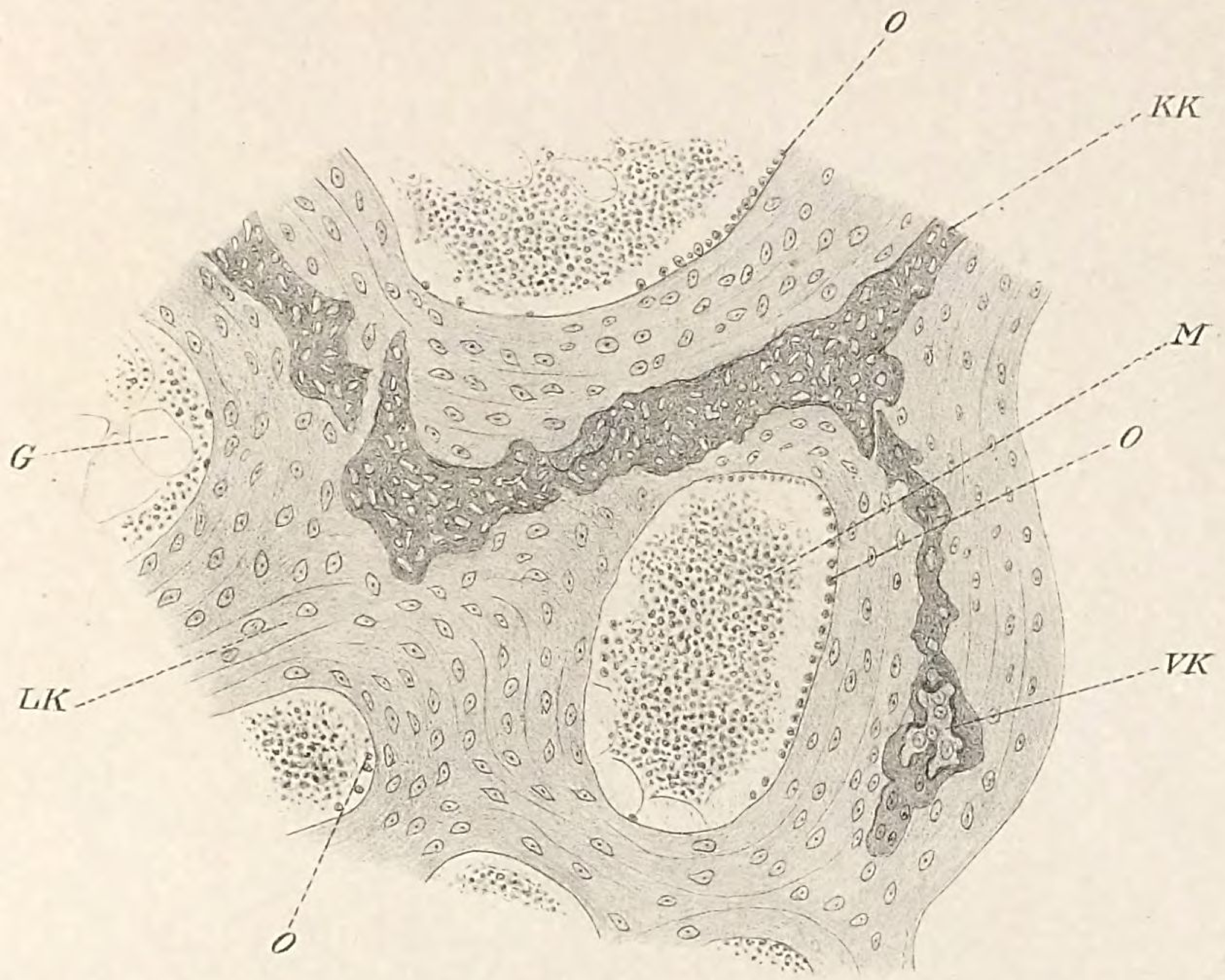

Fig. G.

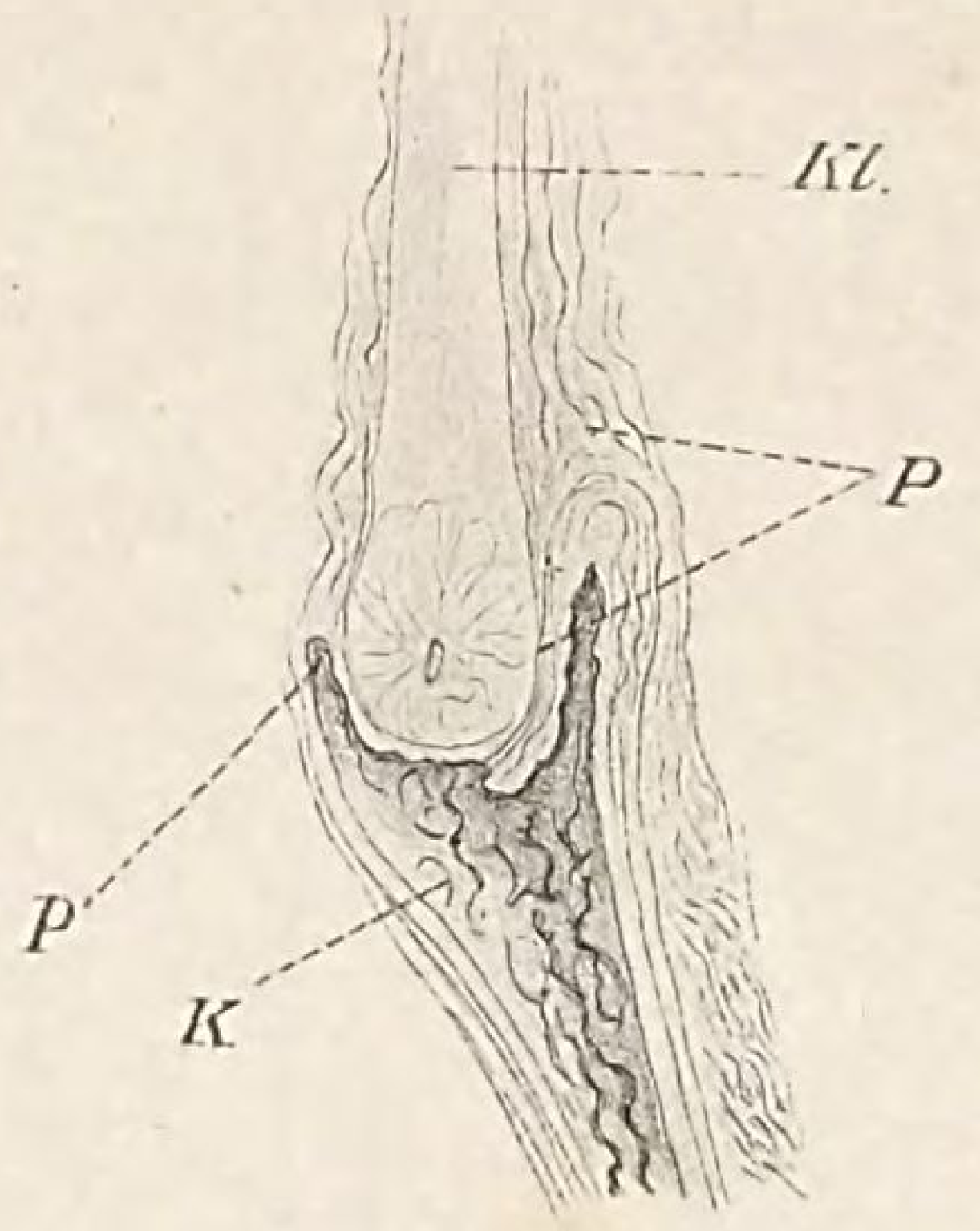

Fig. H.

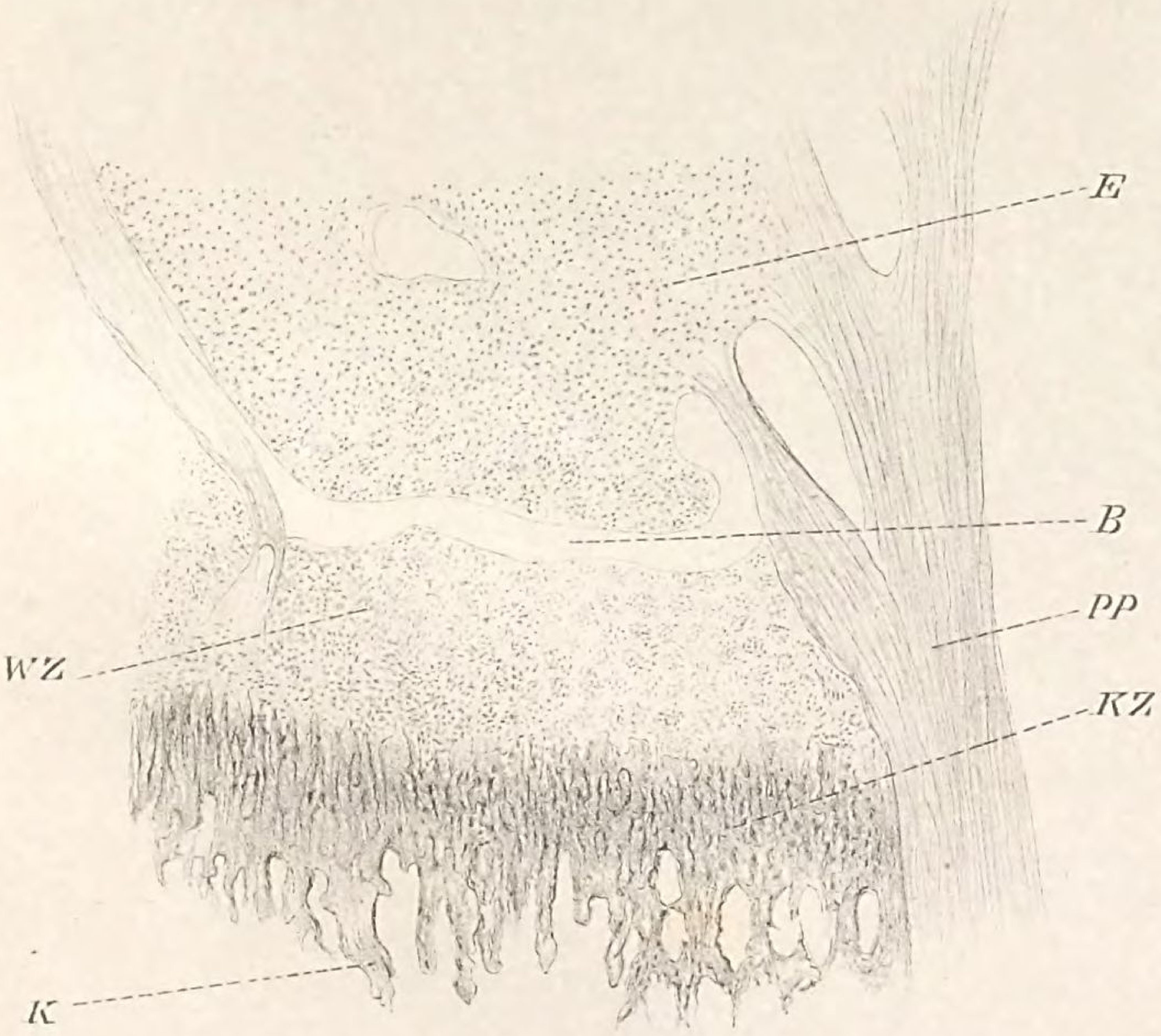

XII 3

Fig. D.

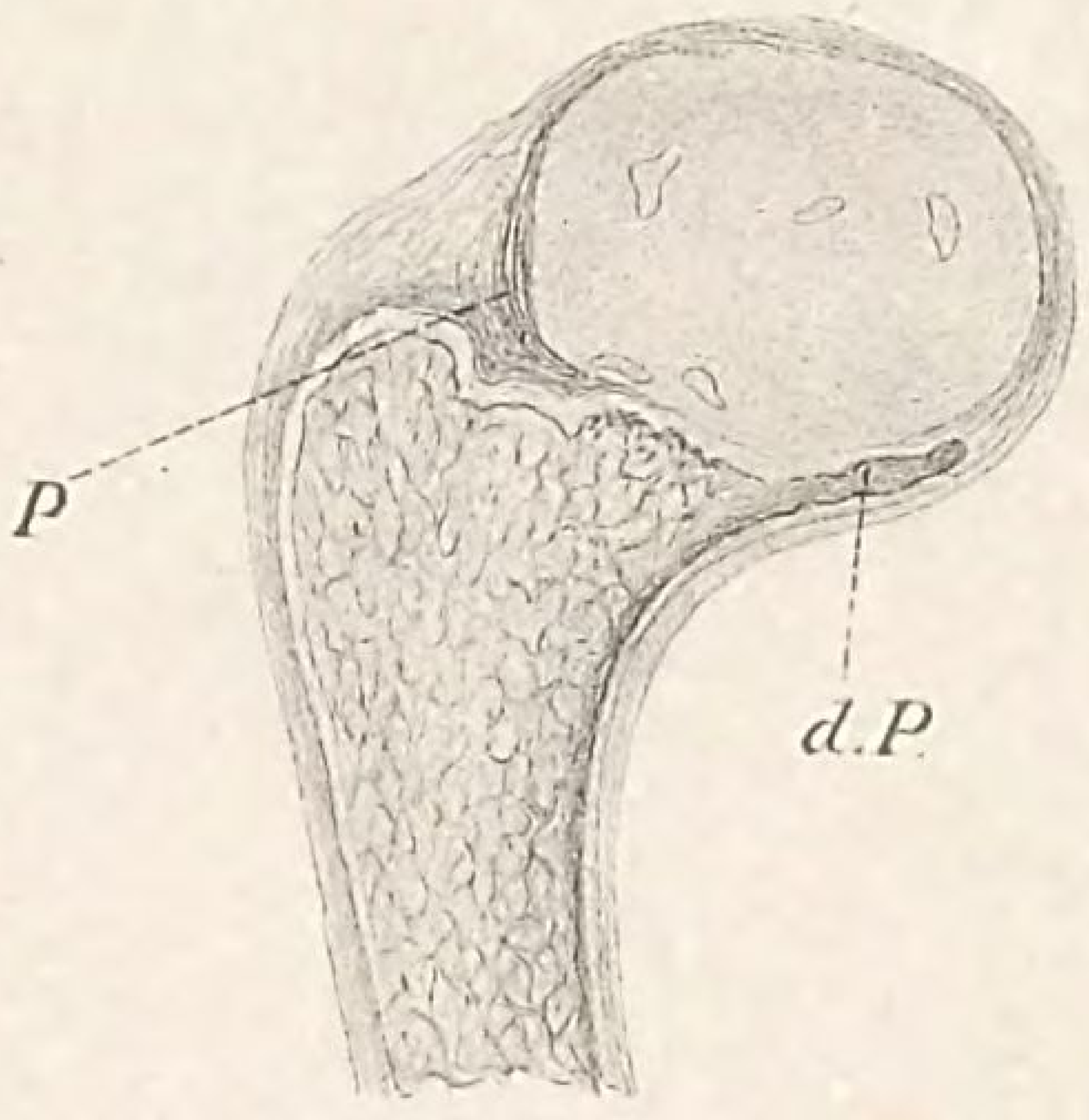

Fig. C.

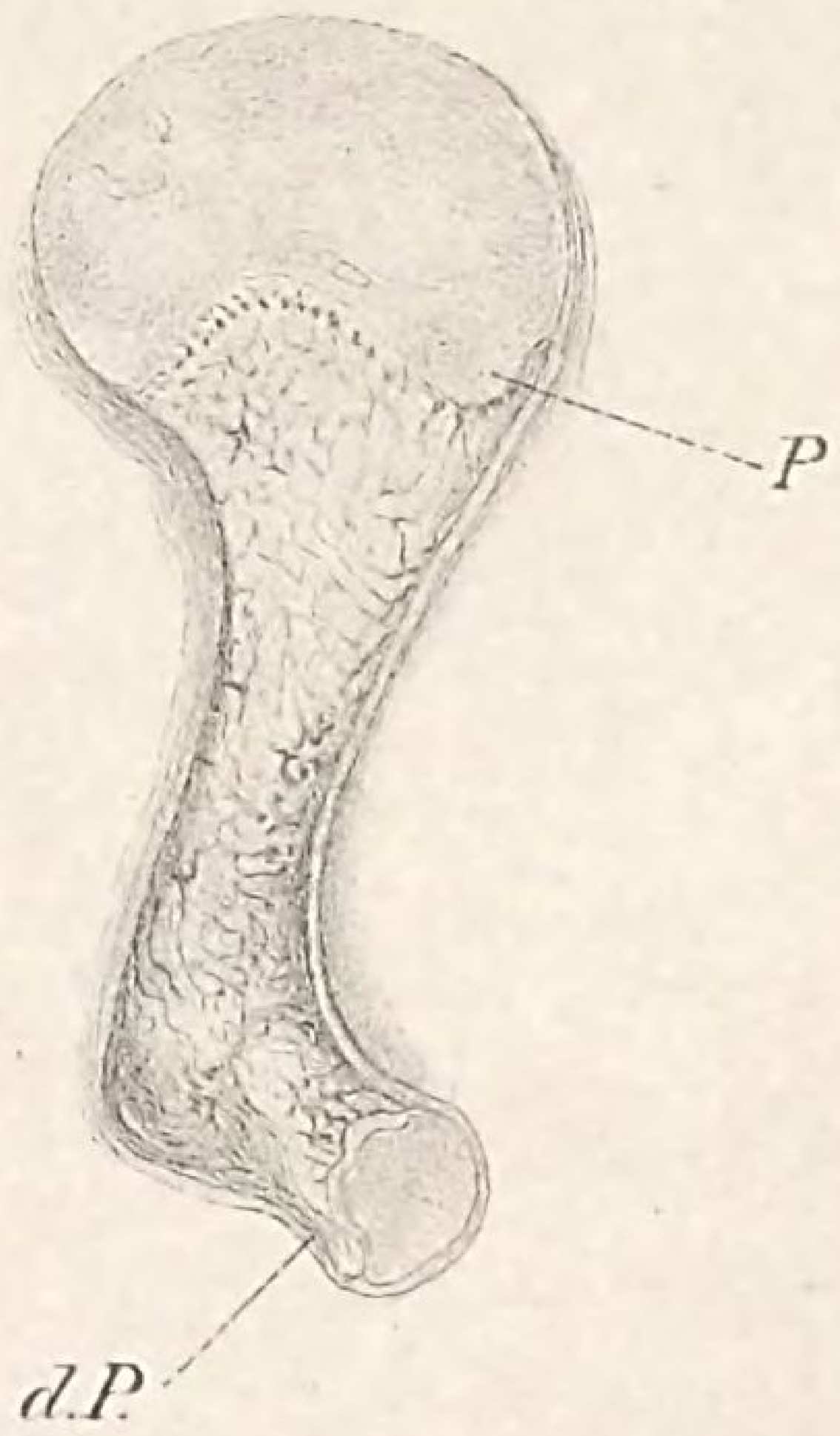

BIBLIOTHECA
REGIA
MONACENSIS

Bayerische StaatsBibliothek
Münchener DigitalisierungsZentrum Digitale Bibliothek

Kaufmann, Eduard,

Untersuchungen ueber die sogenannte foetale Rachitis (Chondrodystrophia foetalis) mit 6 lithographischen Tafeln

Berlin 1892

4 Path. 186 f
urn:nbn:de:bvb:12-bsb11519637-0